



**Національний
університет
біоресурсів і
природокористування
України**

**Факультет
ветеринарної
медицини**

НДІ Здоров'я тварин



**«ЄДИНЕ ЗДОРОВ'Я – 2022»
Матеріали Міжнародної наукової конференції**



**22-24 вересня 2022 р.
НУБіП України, м. Київ**

УДК 619:616.728.3-018.3:611.018.81

ЦИТОАРХІТЕКТОНІКА МЕНІСКІВ НУТРІЙ

Новак В.П. доктор біологічних наук, професор

Ільніцький М.Г. доктор ветеринарних наук, професор

Бевз О.С. кандидат ветеринарних наук, доцент

Мельниченко А.П. кандидат біологічних наук, доцент

Білоцерківський національний аграрний університет

На сьогодні загально визнано, що необхідно докласти максимум зусиль, щоб відновити та зберегти якомога більше рідної тканини меніска [1]. Меніск – це складна структура для лікування та заміни. Травмований або дегенеративний

меніск сприяє остеоартритним змінам суглобів, яких слід уникати [2]. Регенерація тканин меніска є надзвичайно важкою і виглядає набагато складніше, ніж регенерація хряща через складний фенотип та функції тканин меніска [3].

Метою роботи було з'ясування морфологічної характеристики та зональної локалізації клітинного диферону менісків колінного суглоба у стопоходячих нутрій. В роботі використано комплекс гістологічних та нейрогістологічних методів дослідження (спосіб імпрегнації сріблом виконаний у власному алгоритмі). Підбір тварин здійснювався за типом спеціалізації кінцівки до субстрату.

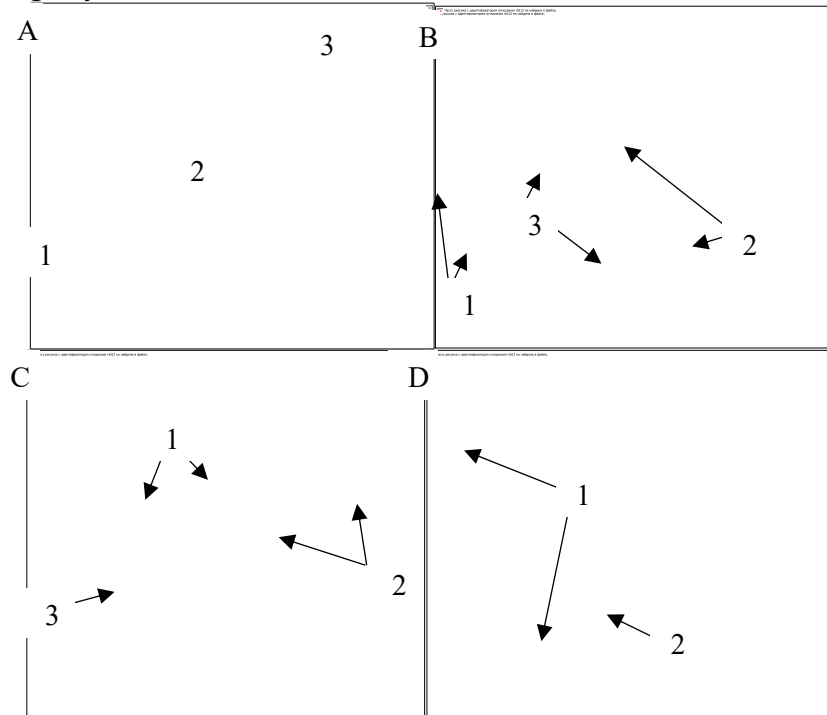


Рис. 1. Цитоархітектоніка зон менісків нутрій: А: 1 – зовнішня (червона – red) зона, 2 – середня (червоно-біла – red-white), 3 – внутрішня (біла – white) зона; В – цитоархітектоніка зовнішньої зони: 1 – фібробласти, 2 – фіброцити, 3 – малодиференційовані клітини; С – цитоархітектоніка середньої зони: 1 – хондроцити, 2 – хондробласти, 3 – колагенові волокна; D – цитоархітектоніка внутрішньої зони: 1 – ізогенні групи хондроцитів, 2 – міжклітинний матрикс.

Загальноприйнято розділяти структуру менісків залежно від ступені васкуляризації на три зони: зовнішню (червону – red), середню (червоно-білу – red-white) та внутрішню (білу – white) (рис. 1, А). Зовнішня (червона) зона менісків нутрій має структуру подібну до щільної оформленої сполучної тканини зв'язок. Цитоархітектоніка представлена клітинами фібробластичного ряду: фіброцитами, фібробластами та малодиференційованими стовбуровими клітинами, які локалізуються поодинокі, попарно, ланцюжком або короткими рядами між колагеновими волокнами з чіткою паралельною орієнтацією [4] (рис. 1, В). Середня (червоно-біла) зона є перехідною від щільної оформленої сполучної тканини до гіалінової хрящової тканини, тобто утворена волокнистим хрящем. Цитоархітектоніка цієї зони відзначається наявністю клітинних популяцій двох диферонів: клітин фібробластичного ряду, а також хондробластів та хондроцитів. Пучки колагенових волокон локалізуються в різних напрямках,

перехресшуючись між собою та за їх ходом розташовуються клітини фібробластичного ряду. Хондробласти мають видовжену форму та округло-овальні ядра, хондроцити – округлу форму, слабо базофільну цитоплазму та центрально розташовані округлі базофільні ядра. Ці клітини розміщені між пучками колагенових волокон поодинокі, парами або короткими рядами та формують клітинні колонки від 5 до 7 клітин (рис. 1, С). У внутрішній (білій) зоні локалізується популяція хондроцитів округлої форми з округлими ядрами в центрі клітин, які формують ізогенні групи від 4 до 8 клітин та відокремлені міжклітинним матриксом. За структурною організацією внутрішня зона подібна до гіалінового хряща (рис. 1, D).

Розуміння особливостей цитоархітекtonіки різних зон менісків може дозволити розширити та поглибити мікроморфологічні знання та практично застосувати під час обрання тактики лікування для збереження менісків, накладання швів під час реконструктивної репарації менісків, надати можливість застосування тканинної інженерії для регенерації менісків.

Список використаної літератури

1. Seil R., Becker R. Time for a paradigm change in meniscal repair: Save the meniscus! *Knee Surgery, Sport.Traumatol. Arthrosc.*2016,24, 1421–1423.DOI: 10.1007/s00167-016-4127-9 [[Google Scholar](#)] [[CrossRef](#)]
2. De Albornoz P.M., Forriol F. The meniscal healing process.*Muscles Ligaments Tendons J.*2012,2, 10–18. PMID: 23738268[[Google Scholar](#)] [[PubMed](#)]
3. Jacob G., Shimomura K., Krych A. J., Nakamura N. The Meniscus Tear: A Review of Stem Cell Therapies / *Cells* 2020, 9(1), 92; <https://doi.org/10.3390/cells9010092>
4. Новак В.П., Бевз О.С., Мельниченко А.П., Присяжнюк Н.М., Нечипорук Є.В. Цито-, фіброархітекtonіка та васкуляризація зовнішньої (червоної) зони менісків нутрій. *Науковий вісник ветеринарної медицини*, 2020. № 1. С. 103–112.DOI: <https://doi.org/10.33245/2310-4902-2020-154-1-103-112>.