

НАЦІОНАЛЬНИЙ УНІВЕРСИТЕТ БІОРЕСУРСІВ І
ПРИРОДОКОРИСТУВАННЯ УКРАЇНИ
ФАКУЛЬТЕТ ВЕТЕРИНАРНОЇ МЕДИЦИНИ
УДК 636.8.09:616-071:616.91

«ПОГОДЖЕНО»
Декан факультету ветеринарної
медицини
Цвіліховський М.І.
(підпис)

«ДОПУСКАЄТЬСЯ ДО ЗАХИСТУ»
Завідувач кафедри епізоотології,
мікробіології і вірусології
Мельник В.В., к.вет.н., доцент
(НПБ, науковий ступінь та вчене звання)
(підпис)

2022 р. «___» ____ 2022 р.
КВАЛІФІКАЦІЙНА МАГІСТЕРСЬКА РОБОТА

на тему: «ОСОБЛИВОСТІ ДІАГНОСТИКИ, ПЕРЕБІГУ ТА ЛІКУВАННЯ
КОРОНАВІРУСНОЇ ІНФЕКЦІЇ КОТИВ»
08.09-КМР.1865«С»2021.11.01.07.113

Спеціальність 211 – «Ветеринарна медицина»
Освітня програма «Ветеринарні превентивні технології забезпечення здоров'я
тварин»
Орієнтація освітньої програми освітньо-професійна
Гарант освітньої програми
Д.вет.н., проф. Д.вет.н., проф. Костюк В.К.
(науковий ступінь та вчене звання) (підпис) (ПІБ)

Керівник магістерської роботи
к.вет.н., доцент Сорокіна Н.Г.
(науковий ступінь та вчене звання) (підпис) (ПІБ)
Виконала студентка Новак Н.Ю.
(ПІБ студента)

Консультант з економічних питань
к.вет.н., доцент Ситнік В.А.
(науковий ступінь та вчене звання) (підпис) (ПІБ)

КИЇВ – 2022

НАЦІОНАЛЬНИЙ УНІВЕРСИТЕТ БІОРЕСУРСІВ І
ПРИРОДОКОРИСТУВАННЯ УКРАЇНИ
ФАКУЛЬТЕТ ВЕТЕРИНАРНОЇ МЕДИЦИНИ

НУБІП України

НУБІП України

«ЗАТВЕРДЖУЮ»

Завідувач кафедри епізоотології,
мікробіології і вірусології
(назва кафедри)

НУБІП України

Мельник В.В., д.вет.н., доцент
(ІПБ, науковий ступінь та вчене звання)

(підпис)

« 01 » листопада 2021 р.

НУБІП України

ЗАВДАННЯ

**ДО ВИКОНАННЯ КВАЛІФІКАЦІЙНОЇ МАГІСТЕРСЬКОЇ РОБОТИ
СТУДЕНТКИ**

Новак Надія Юріївна

(Прізвище, ім'я та по-батькові)

НУБІП України

Спеціальність 211 – «Ветеринарна медицина»

Спеціалізація «Ветеринарна медицина»

Магістерська програма «Ветеринарні превентивні технології забезпечення
здоров'я тварин»

НУБІП України

Програма підготовки ОС Магістр Ветеринарної медицини
(Освітньо-професійна програма, освітньо-наукова)

Тема роботи:

«Особливості діагностики, перебігу та лікування коронавірусної інфекції
КОТІВ»,

НУБІП України

затверджена наказом ректора НУБІП України від «01» 11 2021р. № 1865 «С»

Термін подання студентом магістерської роботи

(рік, місяць, число)

Вихідні дані до магістерської роботи – Практичну частину досліджень щодо теми магістерської роботи проводили у клініці ветеринарної медицини «Білий Вовк» в м.Києві, лабораторні дослідження проводили на базі лабораторій «Бальд» та «СвроЛаб». У дослідженнях брали участь коти, з притаманними для симптомами сухої і випітної форм коронавірусу.

Перелік питань, що підлягають дослідженню:

1. Аналіз та освоєння літературних джерел за темою кваліфікаційної магістерської роботи;
2. Вивчити схеми діагностики що використовуються за кордоном і проаналізувати ці дослідження на українському ринку;
3. Провести та описати значення усіх необхідні діагностичні тести;
4. Проаналізувати одержані результати та розробити алгоритм діагностики вірусного перитоніту котів;
5. Розробити власні рекомендації щодо лікування коронавірусу котів.

Дата видачі завдання «01» листопада 2021 р.

Керівник кваліфікаційної магістерської роботи

Сорокіна Н.Г.

(підпис)

(ПІБ)

Завдання прийнята до виконання

Новак Н.Ю.

(підпис)

(ПІБ)

ЗМІСТ

НУБІП України	ПЕРЕЛІК УМОВНИХ ПОЗНАЧЕНЬ, СИМВОЛІВ та СКОРОЧЕНЬ.....	7
	ВСТУП.....	8
	РОЗДІЛ 1. Огляд літератури.....	9
НУБІП України	1.1. Визначення хвороби та опис збудника.....	9
	1.2. Котячі коронавірусні серотипи I і II.....	11
	1.3. Патогенез хвороби.....	12
	1.3.1. Елімінація вірусу.....	12
	1.3.2. Передача збудника між особинами.....	14
НУБІП України	1.3.3. Зараження моноцитів і розвиток васкуліту.....	14
	1.3.4. Імунна реакція на коронавірусну інфекцію.....	15
	1.3.5. Антитілозалежне посилення.....	17
	1.4. Клінічні прояви хвороби.....	18
НУБІП України	1.5. Патологоанатомічні зміни.....	23
	1.6. Лікування.....	25
	1.7. Моніторинг лікування FIP.....	30
	1.8. Вакцинація kota, який відновився після FIP.....	31
НУБІП України	1.9. Висновки до огляду літератури.....	32
	РОЗДІЛ 2. Власні дослідження.....	33
НУБІП України	2.1. Матеріали досліджень.....	33
	2.2. Методи досліджень.....	34
	2.2.1. Коронавірусний ентерит.....	34
НУБІП України	2.2.2. Інфекційний перитоніт котів (FIP).....	35
	2.2.3. Серологічний моніторинг під час лікування.....	46
	2.2.4. Моніторинг котів після контакту з вірусом.....	46
	2.2.5. Скринінг kota перед злучкою.....	47
НУБІП України	2.2.6. Скринінг резплідників.....	48
	2.2.7. Скринінг kota перед хірургією чи іншим стресом.....	49
	2.2.8. Використання RT-PCR в діагностиці FCoV.....	49

2.2.9	Виявлення антигену у тканинах органів.....	51
2.2.10	Альфа-1-кислий глікопротеїд та інші білки гострої фази.....	52
2.2.11	Патологоанатомічний розтин.....	52
2.3.	Характеристика бази виконання магістерської роботи.....	53
РОЗДІЛ 3. Результати власних досліджень.....		57
3.1.	Результати досліджень.....	57
3.2.	Фактори, що сприяють поширенню FCoV серед котів.....	65
3.3.	Профілактика FCoV та розвитку FIP.....	67
3.3.1.	Запобігання розвитку FIP у котів та кошенят.....	67
3.3.2.	Обстеження котів на предмет присутності ризику захворювання FIP.....	70
3.3.3.	Запобігання виникненню FIP - не допускати ситуацій, в яких кішки будуть відчувати стрес.....	74
3.3.4.	Лікування кортикостероїдами.....	79
3.3.5.	Хіміотерапія при раку і інших хронічних захворюваннях.....	79
3.3.6.	Вакцинація від FIP.....	79
3.3.7.	Дієта: раціон для кішки або кошеня, що сприяє запобіганню FIP.....	81
3.3.8.	Профілактика котячого інфекційного перитоніту у розплідниках.....	82
3.3.9.	Профілактика котячого інфекційного перитоніту в притулках.....	82
РОЗДІЛ 4. Аналіз та узагальнення одержаних результатів їх економічне обґрунтування.....		84
4.1.	Загальний висновок щодо діагностики FCoV та FIP.....	84
4.2.	Загальний висновок щодо профілактики FCoV та FIP.....	91
4.3.	Розрахунок економічної ефективності.....	93
ВИСНОВКИ.....		96
СПИСОК ВИКОРИСТАНИХ ДЖЕРЕЛ.....		97

НУБІП України

РЕФЕРАТ

В останні роки в Україні зріс інтерес до розведення високопородних котів. Як і слід було очікувати, виникла необхідність в отриманні нових відомостей про захворювання цих тварин. Серед вірусних інфекцій представників сімейства Felidae інфекційний перитоніт котів займає особливе місце. Хвороба спричинюється коронавірусом, відноситься до категорії «повільних» і має ступінь летальності, близьку до 100%. Зареєстрована в усіх країнах світу. Існує безліч суперечок щодо механізму передачі вірусу від однієї тварини до іншої, а так само патогенезу і причин спорадичного виникнення цієї хвороби. Гуморальний імунітет при коронавірози не є захисним, і навіть навпаки – посилює тяжкість клінічного стану.

До недавнього часу в нашій країні не існувало лабораторних методів виявлення інфекційного перитоніту котів і діагноз ставили на підставі характерних клінічних і патологоанатомічних ознак, описаних в іноземній літературі. Виявлення вірусоносійства і латентного перебігу інфекції в зв'язку з цим було неможливим.

Найбільшу загрозу коронавіроз (у тому числі інфекційний перитоніт) представляє для розплідників зі скупченим утриманням тварин, поширеність інфекції підвищується з року в рік.

Оскільки більшість лікарів роблять один експрес-тест на коронавіроз, ставлять страшний діагноз та помилково еутаназують котів, то ми вважаємо, що обрана тема – досить **актуальна** проблема сьогодення.

Мета дослідження – створення алгоритмів діагностики та профілактики коронавірусу котів.

Об'єкт дослідження – група з 8 котів, у яких були симптоми FCoV та FIP котів.

Практичне значення: дати подрібні та корисні рекомендації щодо діагностики та профілактики коронавірусу котів.

ПЕРЕЛІК УМОВНИХ ПОЗНАЧЕНЬ, СИМВОЛІВ ТА СКОРОЧЕНЬ

НУБІП України

A:G (англ. Albumin:Globulin) – співвідношення альбуміну до глобуліну

ADE (англ. Antibody-Dependent Enhancement) - антитілозалежне посилення

AGP (англ. alpha-1 acid Glycoprotein) – альфа-1 кислий глікопротеїн

НУБІП України

CMI (англ. cell-mediated immune) - клітинно опосередкований імунітет

CSF (англ. Cerebrospinal fluid) – спинномозкова рідина

ELISA (англ. enzyme-linked immuno sorbent assay) – імуноферментний аналіз

FCoV (англ. Feline coronavirus) - коронавірус котятих

НУБІП України

FIP (англ. Feline infectious peritonitis) - інфекційний перитоніт котятих

FeLV (англ. Feline leukemia virus) - вірус котячого лейкозу

IgA – імуноглобуліни класу А

IL-6 (англ. Interleukin 6) – інтерлейкін-6

НУБІП України

MDA (англ. maternally derived antibody) - отримані антитіла від матері

RT-PCR (англ. Reverse transcription polymerase chain reaction) - полімеразна ланцюгова реакція зі зворотною транскрипцією

НУБІП України

НУБІП України

НУБІП України

ВСТУП

Інфекційний перитоніт котів (*feline infectious peritonitis, FIP*) - хвороба тварин сімейства *Felidae*, що спричинюється корона вірусом *FCoV*. Назва хвороби дана умовно, тому що при різноманітні клінічних ознак найбільш частим є перитоніт. З усіх вірусних захворювань ця інфекція в даний момент викликає найбільше запитань у власників котів і практикуючих ветеринарних лікарів. Збудник належить до сім'ї *Coronaviridae*, першої антигенної групи роду *Coronavirus*, що об'єднує серологічно родинні віруси – трансмісивного гастроентериту та епізоотичної діареї свиней, коронавіруси людини (229E), собак і котів. Представлений видом *Feline Coronavirus*.

Інфекційний перитоніт зареєстрований в більшості країн світу. Крім численних повідомлень про зараження домашніх котів, FIP був діагностований у левів, леопардів, гепардів, ягуарів, рисей, каракалів та інших представників сімейства *Felidae*.

Перші офіційні згадки про хворобу з характерними симптомами з'явилися в Сполучених Штатах в 1960 році, але існує думка, що хвороба з'явилася трохи раніше 50-х. Причина раптової появи ІПК не відома. Різке збільшення захворюваності тварин між 1950 і 1975 Америки співпало з посиленням інтересом до котів як до домашніх тварин, збільшення кількості котів в містах, інтенсивним виведенням нових порід, племінним розведенням. Вперше інфекційний перитоніт був описаний в 1966 р Wolfe і Griesemer.

Дослідники припустили вірусну етіологію хвороби. У 1968 р Zook і колеги спостерігали наявність віріонів в тканинах експериментально інфікованих котів, але не змогли охарактеризувати збудника. У 1970 р Ward визначив, що вірус належить до сімейства *Coronaviridae* (нещодавно в той час встановленому). У 1972 р Montali і Strandberg показали, що хвороба, викликана коронавірусом котів, може мати дві форми клінічного прояву, названі вологою (ексудативною) і сухою (неексудативною).

РОЗДІЛ 1.
ОГЛЯД ЛІТЕРАТУРИ

НУВБІП України

1.10. Визначення хвороби та опис збуднику

Коронавірусна хвороба (коронавірус котів) - це гостро протікаюча інфекційна (вірусна) хвороба, яка вкрай швидко передається іншим Котячим (особливо, якщо їх міститься дуже багато в одному приміщенні, наприклад, в розпліднику), що характеризується лейкопенією і діареєю. Коронавірус котів - маловивчений представник світу мікробів, відкритий не так давно і викликає гострий інтерес у представників науки [41].

Коронавірус котів (FCoV) викликає тотальну кишкову інфекцію, яка іноді призводить до дуже високолетального імуннообумовленого васкуліту, названий котячим інфекційним перитонітом (FIP). Вірус FCoV - великий, сферичний, обертається навколо себе, геном - позитивна одноланцюгова альфа-коронавірусна РНК, що належить до родини Coronaviridae, що включає рід Coronavirus і Torovirus [46].

Коронавіруси мають найбільший РНК-вірусний геном, відомий на сьогоднішній день: геном FCoV - 29 кб, кодування реплікатного поліпротеїну, чотири структурних білки (шипи [S], матриця [M], нуклеокапсид [N] і оболонка [E]), а також кілька неструктурних білків (3a, 3b, 3c, 7a та 7b), функція яких невідома [24].

Незважаючи на всюдисущий характер FCoV та інфікованих котів, неможливо одразу поставити діагноз «FIP» (Рис. 1.1). Пояснення, запропоновані для цієї невідповідності були суперечливими і оберталися навколо двох основних положень: а) чи одночасно циркулюють як непатогенні, так і вірулентні віруси, б) або вірулентні віруси виникають внаслідок мутації всередині кожного FIP-позитивного кота. Згідно цієї останньої теорії, мають відбуватися нові мутації, видалення, або вставки в геномі вірулентного FCoV або котячого кишкового коронавірусу (FECV), перш ніж почне розвиватися FIP. Чанг в співавторстві виявила делеції в гені

Зс від системного вірусу, але не від вірусу в кишконому, постулюючи, що для незайманого гену Зс є важливою для вірусу реплікація в кишконому [46]. Педерсен також виявив недоторкані Зс гени в ізолятах з кишконого. Втім, інші знайшли обидві делеції/мутації та ідентичні геноми у здорових та FIP-позитивних котів, або з як системного, так і кишконого вірусу, що ставлять під сумнів внутрішню мутаційну теорію [45].

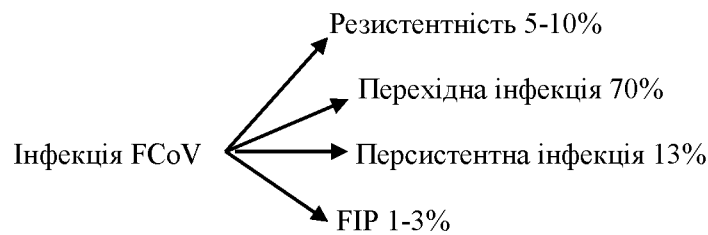


Рис. 1.1 Відображення кількості котів у відсотках, які матимуть чотири можливі результати інфікування FCoV (Addie DD, Jarrett O. 2010)

Незважаючи на те, що лише 30% генетичної гомології, ген Зс був схожий з геном За важкого гострого респіраторного синдрому (SARSr) – коронавірус (CoV) на основі подібності гідрофільних профілів. Протеїн SARSr-CoV За бере участь у апоптозі, є регулятором рецептора інтерферону типу 1 (IFN), збільшує експресію фібриногену. Чи відповідальний ген Зс за розвиток FIP невідомо – він може бути просто побічним продуктом швидкої реплікації вірусів, але з мутацією гену Зс зробили успішні вакцинні штами [34].

РНК-віруси чутливі до генетичних змін, і можна очікувати, що в ситуації, коли існує значна вірусна реплікація, буде знайдено багато варіантів в одному господарі. Чи є ця варіація вірусу причиною або ефектом процесу хвороби – невідомо. Існують лабораторні штами різної вірулентності; є штами, які є винятково вірулентними, викликаючи FIP практично в кожному інфікованому коті (наприклад, штам 79-1 [46]). Менш шкідливі штами FCoV змінюються в їх здатності до реплікації в моноцитах, а моноцити змінюються в довільному порядку для реплікації FCoV. Взаємодія цих двох факторів визначають, чи розвивається у kota FIP чи ні, у кожного індивідуально [10, 11].

Результати комплексного генетичного аналізу штамів FCoV показали чіткі генетичні відмінності між вірусами, виділеними з 48 клінічно здорових

котів та 8 хворих котів з FIP. Це чітко незв'язані різновиди білків в мембрані: шипи та неструктурні білки 7b гену. На жаль, 3c гени не були вивчені [46].

Мембранний білок є найбільш поширеним структурним білком коронавірусу, і, ймовірно, пов'язаний з патогенезом інфекції, тому що він бере участь у розвитку вірусу. Звісно, були п'ять амінокислотних розбіжностей між мембранними білками FCoVс здорових котів та тих, хто має FIP.

Однак три здорові кішки мали віруси, що містять амінокислотну відмінність FIP, підвищуючи можливість того, що принаймні в одній кішки штам FCoV

здатний викликати FIP. Генотипи, корельовані з FIP, були більш сумісні з

попередньо отриманими, а не з мутацією «de novo». Більшість котів не були інфіковані декількома штамми FCoV, а одним провідним штамом. Однак у двох випадках кішки з FIP були інфіковані двома вираженими вірусними ізолятами, що свідчить про можливо протікаючу суперінфекцію [3, 11, 59]

1.11. Котячі коронавірусні серотипи I і II

Існують два типи FCoVс, класифіковані за їх генетичною послідовністю і здатності моноклональних антитіл розпізнавати їх. Тип I FCoVс вважається унікальним котячим специфічним штамом. Тип II FCoVс виник внаслідок

рекомбінації між FCoV I типу і собачим коронавірусом (CCoV). Хоча FCoVс

тип II в основі своїй має тип I, він має змінні частини, шипи та сусідні гени CCoV (Рис. 1.2). Більшість досліджень зосереджене на типі II, тому що він легше розмножується в пробірці, однак тип I найбільш поширений у всьому

світі. Обидва типи можуть викликати FIP. Деякі вчені виявили більшу

поширеність типу II серед котів з FIP, ніж серед здорових котів, а інші знайшли

вищу кореляцію типу II з FIP. Проте в інших дослідженнях розкрито розподіл

типів I і II у котів з FIP загалом, розподіл двох типів вірусів у безсимптомних котячих інфекціях FCoV. Lin у співавторстві також знайшла вищу генетичну

різноманітність серед типу I FCoVс в порівнянні з типом II - тип I FCoV,

здатний викликати постійну інфекцію, тоді як тип II FCoV, напевно, немає.

Кішки можуть бути одночасно інфіковані з обома типами I і II FCoV [32, 34, 59].

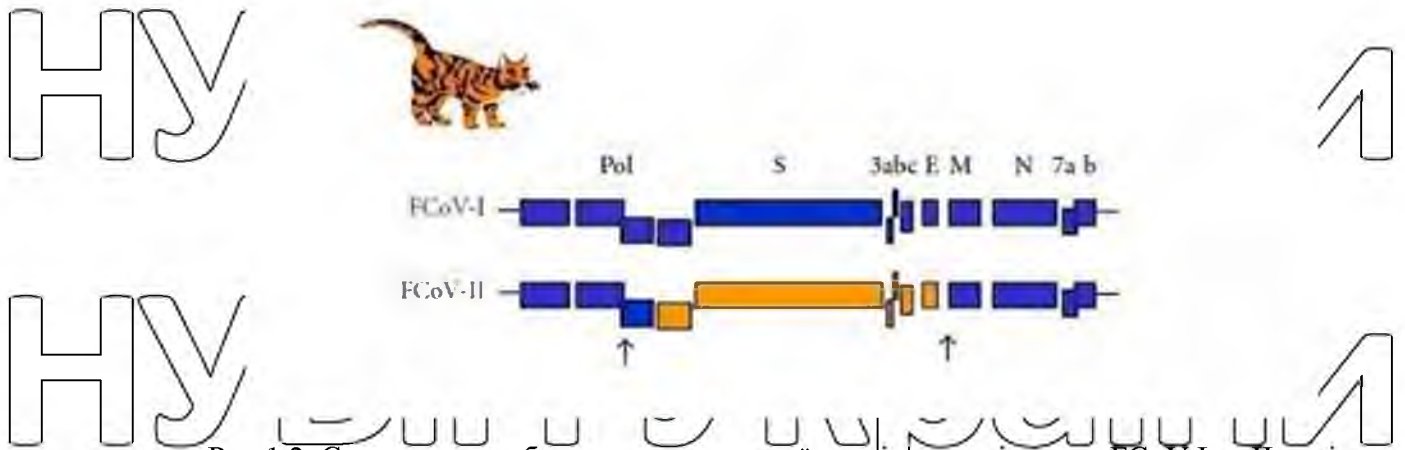


Рис.1.2. Схематичне зображення генетичної послідовності вірусу FCoV I та II типів
Рецептор FCoV типу I невідомий. Рецептор для типу II FCoV - це

фермент, амінопептидаза-N, що виявлений на ворсинках кишечника. Проте, принаймні за II типу FCoV при інфікуванні моноцитів і макрофагів, рецептор не є обов'язковим, якщо є антиген FCoV, то антитіла також присутні [27].

1.12. Патогенез хвороби

1.12.1. Елімінація вірусу

Вірус починає виділятися через фекалії через 2 дні після зараження. Ймовірно, що первинна реплікація вірусу відбувається в епітеліальних клітинах тонкого кишечника, але при довготривалій екскреції, вірус локалізується в ілеоцекологічному з'єднанні. Невелика кількість котів стійкі до FCoV. Цілком імовірно, що вірусна елімінація типів I та II відрізняється; лабораторні штами (як правило, тип II) проливаються тільки пару тижнів, тоді як при природній інфекції вірус I типу елімінується у 65% котів протягом 2-3 місяців або довше. Деякі коти інфіковані обома типами I і II. Більшість котів елімінують вірус за 2-3 місяці з калом, хоча у деяких інфікованих котів (13%) вірус встановлює постійну інфекцію. Експериментальне зараження вільних від специфічних патогенів котів невірулентним FCoV призвело до постійної локалізації вірусу в епітелії товстого кишечника і, в меншій мірі, в макрофагах печінки і мезентеріальних вузлах, що пов'язане з тривалим виділенням вірусу з калом [3, 9, 44].

Цікава особливість котів, що живуть з вільним доступом до вулиці, яка полягає в тому, що вони безперервно виділяють такий же самий патогенний

вірус у фекаліях до смерті; дуже схожа ситуація з постійними носіями котячого каліцивірусу. У самих носіїв FCoV рідко розвивається FIP. Кішки-носії, як правило, залишаються в задовільному стані, хоча в деяких з них розвивається хронічна діарея, але більш в старшому віці. Виявлення котів-носіїв вимагає позитивних результатів дослідження фекалій методом RT-PCR зворотної транскриптазо-полімеразної ланцюгової реакції в 9 місяців [6, 44].

Вірус підтримується у популяції котів хронічними кошениятами-носіями та через реінфекцію тимчасово інфікованих котів. Стрес котів у притулку збільшує вірогідність зараження вірусом в 10^1 - 10^6 разів. Проте стрес вагітності та лактації не викликає інфікування вагітної кішки і вірусу по кількості більше не виділяється. У здорових котів вірус проліто лише в слину протягом дуже короткого періоду часу (годину). Не всі (до 75%) кішки з FIP виділяють вірус тільки через фекалії, це можливе і з іншими екскретатами, такі як сеча, слина і сльози. Вірус, що вивільнюється через фекалії має тенденцію мати незайманий ген 3c [16].

Хоча і серологічні тести (антитіла до FCoV) мають обмеження, ясно, що коти з серонегативними результатами, не виділяють FCoV, в той час як приблизно кожна третя кішка із серопозитивним результатом вірус виділяють.

Кішки з найвищими титрами антитіл, швидше за все, будуть елімінувати вірус, хоча кішки з відносно низьким (середнім) титром, визначеним методом флюоресценційного антитіла (ФА) титри від 40 до 80 мають шанс знищення 26-39% FCoV. Свідчення вірусного елімінації ніколи не є і не буде підставою для еутаназії кішки, тому що більшість носіїв FCoV закінчують його виділяти протягом декількох місяців, і менше ніж 10% розвивають в подальшому FIP. Крім того, якщо кішка пережила одну експозицію для FCoV, можливо, краще використовувати саме цю тварину для розмноження, а не вводити нових чутливих тварин, які можуть бути не стійкими, тому що генетичний елемент може відігравати роль у епіриятливості до FCoV інфекції [44, 45, 48].

1.12.2. Передача збудника між особинами

Коти заражаються FCoV перорально, як правило, опосередковано шляхом контакту з котяною підстилкою (туалетом, наповнювачем), забрудненою вірусом. FCoV є дуже патогенним вірусом, і у великому розпліднику більше 90% котів його сероконвертують. FCoV може вижити протягом 7 тижнів у сухому середовищі. FCoV легко інактивується більшістю побутових мийних та дезінфікуючих засобів; однак, відбілювач є кращим не тільки тому, що ефективний, але також тому що він безпечний для котів. FCoV був ізольований від 1-денного кошеня і, маючи це на увазі, може бути можлива трансплацентарна трансмісія. Проте відлучення кошенят від інфікованих котів не практикується, навіть тих, хто помер від FIP, тому що вони захищали кошенят від інфекції, що мали трансплацентарну передачу [58, 59].

1.12.3. Зараження моноцитів і розвиток васкуліту

Спочатку розвиток FIP було віднесено до властивостей вірусу, а не господаря: менш вірулентні лабораторні штами мали меншу здатність реплікуватися в моноцитах у порівнянні з більш вірулентними штамми. Однак моноцити різних котів підтримуватимуть FCoV реплікації до різного ступеня, а деякі котячі моноцити не будуть підтримувати вірусну реплікацію взагалі, що може бути поясненням виникнення стійких котів до FCoV. Іншим поясненням може бути, що деякі кішки бракують поки не визначені рецептори вірусу типу I. Відкриття патогенезу FIP були корисними для розуміння того, як розвиваються клінічні ознаки і для розробки нових стратегій терапії [3, 49, 59].

Використовуючи імуногістохімічний метод, Кіпар та співав. показали FCoV в межах моноцитів, що кріпляться на стінках кровоносних судин та їх трансудацію - це ключова подія у розвитку FIP [10].

Інфіковані FCoV макрофаги вивільняють інтерлейкіни (IL-6, IL-1) β-матрикс-металопротеїназу (MMP-9) і фактор некрозу пухлини (TNF-α). На ранній стадії інфекції IL-6 стимулює гепатоцити для вивільнення білків гострої фази (таких як α-1 кислотний глікопротеїн [AGP]) та В-лімфоцитів для проліферації та диференціювання у плазматичні клітини. Ймовірно, високий

рівень IL-6, виявлений у котів з FIP, є причиною гіпергаммаглобулінемії [7, 27, 28].

TNF- α є основним фактором, що сприяє підвищенню відповідності та патогенезу FIP. TNF- α , ймовірно, є причиною лімфопенії, яка спостерігається при FIP, особливо при не випітній формі FIP. У пробірці, апоптоз лімфоцитів (особливо CD8⁺-лімфоцити), які індукували асцитну рідину, плазму і надосадову рідину культури клітин перитонеального ексудату з котів з FIP було пов'язано з TNF- α . Проте в іншому дослідженні використання нейтралізуючих антитіл антиTNF- α чи TNF- α не могло блокувати апоптоз, викликаний FIP-індукованими лімфоцитами. TNF- α регулює Fc γ RN (рецептор для FCoV типу II), а разом з гранулоцитарно-макрофагальним колонієстимулюючим фактором і гранулоцитарним колонієстимулюючим фактором, який також продукується за допомогою FCoV-інфікованих моноцитів, є фактором виживання нейтрофілів. При подальшій інфекції вироблення TNF зміщується від макрофагів до лімфоцитів. Хронічне перепродукування TNF- α також призводить до кахексії [28, 44].

IL-1 активізує B- та T-клітини, є пірогеним, і сприяє запальній реакції.

MMP - це цинкозалежні ендопептидази, що здатні розщеплювати білки позаклітинної матриці. Ймовірно, що MMP-9 несе відповідальність за поросність кровоносних судин при випітній формі FIP [28].

12.4. Імунна реакція на коронавірусну інфекцію

Окрім вірулентності штамів, що заражають FCoV, знижений імунітет може зробити кішку сприйнятливою до розвитку системної інфекції. У більшості котів, яких розвивається FIP, за останні кілька місяців спостерігається стрес. Стрес, ймовірно, має два фактори, що підвищують сприйнятливості kota до FIP: він знижує стійкість імунної системи і збільшує вірусне виділення в 10^1 - 10^6 разів. Крім того, висунута гіпотеза про те, що тип і сила імунної відповіді визначають результат інфекції FCoV, що сильна клітинно-опосередкована імунна (СМІ) відповідь запобіжить FIP, слабкий або неіснуючий СМІ і сильна гуморальна відповідь призводить до вологого FIP, і

проміжна відповідь призводить до сухого FIP. Ураження сухого FIP переважають в очах та центральній нервовій системі (ЦНС), обидві ділянки не захищені імунною системою [7, 58].

Досліди експериментальних заражень інфекцією показали, що коти, що виживають під час виклику інфекції, стримують більшу реакцію СМІ, ніж ті, хто піддаються зараженню. Проте кліренс природних інфекцій також співналежить з наявністю гуморальної імунної відповіді на білок (шиши) FCoV, і відомо, що кошенята захищені материнськими антитілами (MDA).

Тому може бути, що певний захист антитілами також відбувається.

Підозрюється, що гуморальний імунітет, пов'язаний з виділенням IgA, є важливим у запобіганні первинному зараженню епітеліальних клітин. Проте в котів, що зазнали впливу вірусу, сероконверсія відбувається протягом 18 - 21

днів після постінокуляції, що занадто довго в порівнянні з більшою кількістю

вірусних інфекцій, де антитіла з'являються через 7-10 днів після потрапляння

вірусу. Хоча деякі віруси постійно мутуються як засіб уникнення імунної відповіді організму, кішки, що заражені саме FCoV, виділяли той самий штам протягом багатьох років. Тому при FCoV розробили засоби для придушення

імунної відповіді господаря. Також еволюційно корисно вірусу, щоб певною

мірою застримати гуморальну реакцію, так що коти стають постійно

зараженими і виділяють вірус довше. Оскільки кішки з FIP помирають і вже не виділяють вірус, останній вже не буде еволюційним інтересом для вірусу,

FIP може фактично розглядатися як "еволюційна аварія". Додатковими

доказами вірусної асоційованої іммунодепресії та порушеною елімінацією

вірусу є те, що FCoV-інфіковані кішки, що піддаються FIP, мають набагато вищі системні рівні вірусу, ніж ті, які пережили інфекцію [7, 11, 34].

Той засіб, за допомогою якого FCoV пригнічує імунну відповідь хазяїна,

не були повністю з'ясовані. Як зазначалося раніше, одним із способів, що

впливає на реакцію хазяїна на FCoV, є те, що FCoV-інфіковані клітини

вивільняють речовину, що викликає апоптоз лімфоцитів, і ця речовина, ймовірно, є TNF- α . Як тільки антитіла вже є в кров'яному руслі, вони

обліплюють вірусні білки на поверхні моноцитів, щоб їх нейтралізувати протягом декількох хвилин. Можливо, причина цього полягає в тому, щоб затримати якомога довше розвиток антитіл, які здатні до очищення інфекції [28, 56].

1.12.5. Антитілозалежне посилення

Антитілозалежне посилення (ADE) - це явище, яке зірвало багато спроб знайти успішну вакцину проти FIP і хвилює тих, хто намагається розробити вакцину проти SARS. У групі ADE більша частка котів, які були щеплені пробними вакцинами проти FIP, ніж кішки в невакцинованій контрольній групі, також піддані лабораторному штаму FCoV, як правило, вірулентним штамом типу II. Цей штам не є корисним через його крайню вірулентність. Причина ADE не зрозуміла, однак одна гіпотеза полягає в тому, що вона опосередкована субнейтральними антитілами, що полегшують введення вірусу в клітину-мішень (макрофаги), через механізм, опосередкований Fc-рецептором. Дослідження показують, що додавання антитіл до інфікованих макрофагів викликає швидку інтерналізацію вірусних білків з поверхні клітини. Значення цього явища ще не було повністю з'ясовано, оскільки воно не уникає опосередкованого антитілом лізису інфікованих клітин [40].

Кішки з ADE розвивають хворобу менш ніж за 12 днів, тоді як контрольна група - за 28 днів або більше. Польові дослідження показали, що серопозитивні домашні кішки, які природно реінфікували FCoV, не показали жодних доказів ADE. Дійсно, багато котів, які стали серопозитивними після природної інфекції, виявилися стійкими до розвитку FIP (хоча і не реінфекція тим же чи іншим штамом FCoV). Коефіцієнт смертності котів, що контактували у момент первинної інфекції FCoV, становив 14%, у порівнянні з приблизно 8% на момент реінфекції. Практично, серонегативна кішка, введена в розплідник, в якій ендемічний FCoV має 1 з 6 шансів розвитку FIP, тоді як серопозитивна кішка має 1 з 12 шансів. Кішки мають найбільший ризик розвитку FIP протягом перших 6 - 18 місяців після зараження, і ризик зменшується до приблизно 4% після 36 місяців після інфікування. Немає

ніяких доказів того, що наявна вакцина проти FIP (Primucell, Pfizer) викликає ADE. Оскільки в експериментальному дослідженні ADE у котів пасивно давали проти FCoV антитіла, було доведено, що донори крові отримували серонегативні результати FCoV [40, 42, 47].

1.13. Клінічні прояви хвороби

Початок інфекції

Більшість випадків інфікування FCoV є субклінічними. Коли FCoV перше заражає котів, вони можуть мати короткий епізод ознак пошкодження верхніх дихальних шляхів або діарею; хоча ці ознаки, як правило, не досить серйозні, щоб притягнути сильну увагу лікаря, хоча діарея іноді може бути надзвичайно важкою. Кошенята, інфіковані FCoV, як правило, мають епізодичну діарею, а іноді і затримку росту і ураження верхніх дихальних шляхів [4, 59].

Коронавірусний ентерит

Експериментально інфіковані без патогенів кишки мали діарею через FCoV, що може проявлятися ще під час первинного зараження, у постійно інфікованих котів (носіїв), і при сухій формі FIP, що викликає пошкодження в товстій кишці. Діарея та іноді блювота зустрічається у кошенят та деяких котів при первинній інфекції FCoV, а невелика кишкова діарея зазвичай обмежується тривалістю до декількох тижнів. Проте іноді вірус може бути причиною важкого гострого або хронічного перебігу блювоти або діареї з втратою ваги, що можуть не відповідати на лікування, і триватиме це протягом місяців і іноді призводити до смерті. Проте, у котів є багато інших причин діареї, які слід враховувати, перш ніж діагностувати появу FCoV (наприклад, *Tritrichomonas fetus*, який має тенденцію до того самого впливу групи котів - молоді коти, що живуть у переповненому розпліднику). Діарея за FCoV найчастіше зустрічається у молодих кошенят від 5-тижневого віку. Хронічна, товстокишкова діарея відзначається у старших котів або у здорових FCoV носіїв, що може призвести до нетримання калу [50].

Мультисистемний запальний васкуліт

Назва хвороби «FIP» використовується неправильно, тому що багато котів не мають перитоніту. Охарактеризовано дві основні форми FIP - випітну (вологу) та невопітну (суху). Проте, було б більш точним говорити про FIP як про континуум, оскільки він є градацією того самого процесу, який, в основному, є піогранульоматозним васкулітом. Клінічні та патологічні ознаки, що виникають при FIP, є прямими наслідками васкуліту та пошкодження органів, що є наслідком ушкодження кровоносних судин, що їх живлять. Під дією FIP, уражається багато кровоносних судин, отже починається виділення рідини та білків плазми в порожнини тіла. При невопітній формі FIP клінічне ознаки залежать від того, в яких органах утворилися піогранульоми [13, 37].

Коти з FIP, як правило, молоді, жили живуть у місцях великого скупчення котів (розплідники, притулки, ветеринарні клініки), і мають історію недавнього стресу; інкубація FIP - від тижнів до місяців. Приблизно половина котів з FIP молодше 2 років, але можуть бути зараженими коти будь-якого віку. Тим не менш, FIP, особливо його суха форма, може інкубуватися протягом місяців чи навіть років. Коти з FIP зазвичай мали стрес у минулі кілька місяців. Ті, у кого є випітна форма FIP, зазвичай надходять до ветеринарних лікарів протягом 4-6 тижнів після прибуття до нової домівки, планової хірургії або подібної стресової ситуації, тоді як кішки з невопітною формою FIP розвивають хворобу після більшого інтервалу часу. Коти, які кілька років прожили самі (один кіт в приміщенні), вкрай мало ймовірно буде мати FIP [37].

Випітна форма FIP

Кішки з випітною формою FIP мають аспит (Рис. 1.3), хоча дуже мало власників помічають розтягнення живота, труднощі порожнини або обидвох порожнин образу. Кіт може бути анорексичним або нормально їсти, шерсть може бути блискучою або тьмяною. Можна відзначити флюктууючу здутість живота, субфебрильну гарячку ($39,0^{\circ}\text{C}$ до $39,5^{\circ}\text{C}$), втрату ваги, задишку, тахіпноє, збільшення мошонки, приглушені тони серця та блідість або іктеричність видимих слизових оболонок. В одному опитуванні при FIP

припадало 14% котів з перикардialьним випотом, в другому, лише застійну серцеву недостатність (28%). Органи черевної порожнини можна пропальпувати, відображаючи з'єднання салникової та вісцеральної тканини, а мезентеріальні лімфатичні вузли можуть бути збільшені [37].



Рис. 1.3. Розтягнення черевної порожнини з випотом в ній (асцит) (Craig B. Stepien © 2014)

Невипітна форма FIP

Невипітна форма FIP – це більш хронічний прояв хвороби, що протікає від тижня до багатьох місяців після первинного зараження та стресу. Ознаки сухої форми FIP зазвичай нечіткі та включають субфебрильну гарячку, втрату ваги, заторможеність та знижений апетит. Кішки можуть бути іктеричні. Майже всі коти з сухою формою FIP мають внутрішньочинні ураження. При пальпації живота зазвичай виявляються збільшені мезентеріальні лімфатичні вузли, а також можуть виявляти нерівні (горбкуваті) нирки або горбисті нерівності в інших внутрішніх органах. Якщо залучені легені, то в грудній порожнині на рентгеновському знімку можуть виявити нечіткі щільності в паренхімі [34, 35].

Ознаки на очах. Коти з сухою формою FIP часто мають окулярні ураження. Найбільш поширеним окулярним симптомом при FIP є ірит (Рис. 1.4), що проявляється зміною кольору райдужної оболонки. Зазвичай вся плянка або частина райдужної оболонки стає коричневою, хоча іноді сині очі

стають зеленими. Ірит може також проявлятися у вигляді водяного блиску з помутнінням передньої камери, який в деяких випадках можна виявити лише у затемненій кімнаті, використовуючи фокусне освітлення. Велика кількість клітин запалення у передній камері розташовується на задній частині рогівки і викликає кератичні осади, які можуть бути приховані тонкою мембраною.

Деякі кішки мають крововиливи у передню камеру. Якщо у kota немає ознак іриту, слід перевірити сітківку, оскільки ГР може викликати манжування судинної мережі сітківки, яке з'являється у вигляді нечітких сіруватих ліній з обох боків кровоносної судини. Інколи на сітківці видно піогранульому;

єдиною іншою причиною, яка може призвести до утворення піогранульом на сітківці, буде мікобактеріальна інфекція. Склоподібне тіло може здатися помутнілим. Можливі також крововиливи або відшарування сітківки, але частіше це ознака гіпертонії. Подібні внутрішньоочні ознаки також можуть бути викликані токсоплазмою, вірусом котячого імунodefіциту (FIV), вірусом котячого лейкозу або системними грибами [5].



Рис. 1.4. Ірит, який спостерігається у верхній лівій частині котячого ока (Diane Addie)

Неврологічні ознаки. У котів з сухою формою ГР в 25-33% випадках мають неврологічні аномалії. Поява неврологічних ознак є поганим прогностичним показником, а депресивні постави (опістотонус, згинання/розгинання передпліччя) безнадійні. Клінічні ознаки можуть бути різними і відображають область залучення ЦНС; найпоширенішим клінічним симптомом є змінений психічний стан, потім атаксія, за якою слідує ністагм, а потім судоми. Атаксія, спричинена ГР, може бути мозочкова, сенсорна (спинальна або загальна пропріоцептивна) або центральна вестибулярна, але навряд чи вона буде периферичною вестибулярною. Як диференціювати центральне від периферичного вестибулярного хвороби:

периферичні вестибулярні хвороби мають нормальну постуральну реакцію, дефіцит іпсилатерального VII нерва та синдром Хорнера, а також горизонтальний ністагм із швидкою фазою від сторони ураження. Ці симптоми можуть бути і при центральному вестибулярному захворюванні; однак будь-який додатковий дефіцит робить його більш імовірним.

Дискомфорт при відкритті рота є більш поширеною рисою периферичної вестибулярної хвороби. Коли FIP викликає негнійний гранулематозний менінгіт, ознаки відбивають пошкодження основної нервової тканини:

лихоманка неясної етіології, поведінкові зміни, судоми, параліч, дискоординація, тремор, гіперестезія та дефекти черепномозкових нервів.

Якщо пірогранульома утворюється на периферичних нервах або спинному мозку, то може спостерігатися хромота, прогресуюча атаксія або парезис (тетрапарез, геміпарез чи парапарез). FIP є найчастішою причиною ураження

спинного мозку у котів до 2-х років. Черепномозкові нерви також можуть бути задіяні, викликаючи візуальний дефіцит та втрату реакції на загрозу, в цьому випадку пошкоджено очний нерв [15, 35].

Тонко- або товстокишкова локалізація. Іноді первинний або єдиний

орган, уражений гранульомами FIP, - це кишечник. Ураження найчастіше

виявляються в товстому кишечнику або ілеоцекологічному з'єднанні, але також можуть бути і в тонкому кишечнику. У результаті цього ураження коти можуть мати різні клінічні ознаки - зазвичай запор, хронічна діарея або блювоту. При пальпації черевної порожнини часто можна виявити

потовщення кишечника. При гематологічних дослідженнях може бути виявлене збільшення кількості тіл Хайнца [45, 48, 58].

Ураження шкіри. Ушкодження на шкірі були завжди в поєднанні з іншими клінічними ознаками FIP. Ці шкірні ураження характеризувалися як злегка підняті, добре обмежені, внутрішньошкірні папули, без свербіжності,

діаметром приблизно 2 мм в діаметрі на шийї та бічних стінках грудної клітки. Мога проявлятися також шорсткість шкіри, подібної до синдрому Елерса-Данлоса [12].

Новонароджені та пренатальні кошенята

FIP є другою найпоширенішою інфекційною причиною смертності у відлучених кошенят, але не спричиняє загибелі від народження до відлучення ("в'яучі кошенята"). У 70-х роках FCoV був схильний до різних репродуктивних розладів і синдрому затухання кошенят, проте проблема, мабуть, була пов'язана з дефіцитом таурину, і FCoV більше не вважається з цим пов'язаним. FCoV не викликає безпліддя. Проте, інфекція FCoV призводить до затримки народження кошенят та збільшення поширеності діареї та ознак ураження верхніх дихальних шляхів [43].

1.14. Патологоанатомічні зміни

Основним ураженням при FIP є піогранульоми, якими можуть бути вкриті всі поверхні черевної та грудної порожнини або обох одночасно; візуально вони виглядають як невеликі (1-2 мм) білі утворення. Існує кілька інших захворювань, що мають подібні ураження: міліарні пухлини або системні мікози. За сухої форми FIP можуть бути абсолютно різні патологічні ураження; однак, страждають найчастіше і тому мають ретельне досліджуватися, особливо часто знаходять піогранульоми в корковому шарі нирок. За кишкової форми FIP товстий кишечник може бути потовщений і мати грубий вигляд, схожий на аліментарну лімфосаркому. У деяких котів виявляються мінімальні аномалії, а діагноз можна поставити лише за допомогою гістологічного обстеження. У мозкових оболонках за часту неможливо виявити суттєві зміни і складаються з гіперемії оболонок; однак, гістологічні дослідження виявляє дифузну менінгіальну інфільтрацію з піогранульоматозним запаленням. Щоб діагностувати FIP із 100% впевненістю, необхідно виявити васкуліт. Ураження буде складатися з артеріоли або вени, що межує з центральною зоною некрозу, оточеного периваскулярною інфільтрацією мононуклеарних клітин, проліферуючих макрофагів та лімфоцитів, плазматичних клітин та нейтрофілів. Імуногістохімія використовується для демонстрації наявності вірусу в ураженнях і є підтверджувальним патологічним тестом при сумнівній етіології

уражень. У котів з FCoV уражається зрілий циліндричний епітелій кінчиків ворсинок шлунково-кишкового тракту, що призводить до злипання ворсинок. FCoV можна показати в епітеліальних клітинах за допомогою імуногістохімічного фарбування або імунофлюоресценції і можна буде виявити атрофію ворсинок (від легкої до помірної атрофії), ворсинки можуть бути злиплені між собою [37, 45, 48].

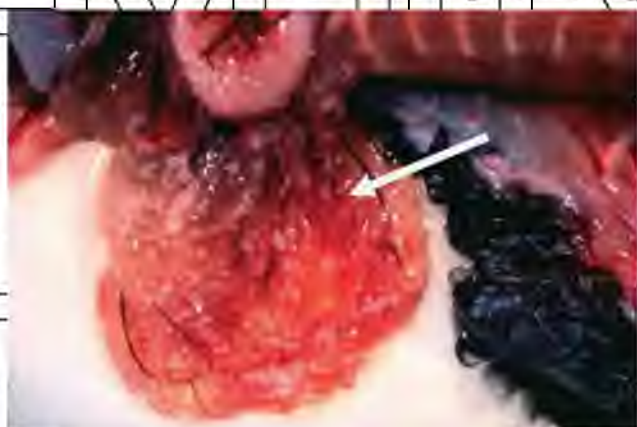

Рис. 1.5. Сальник кішки з випітною формою FIP - желатиновидний вигляд і з маленькими, білими периваскулярними піогранульомами при постмортальному обстеженні (Richard Irvine)

Рис. 1.6. Прозорий соломяний випіт (стрілка), фібрин на плеврі та піогранульом у легенях (Richard Irvine).

1.15. *Терапія*

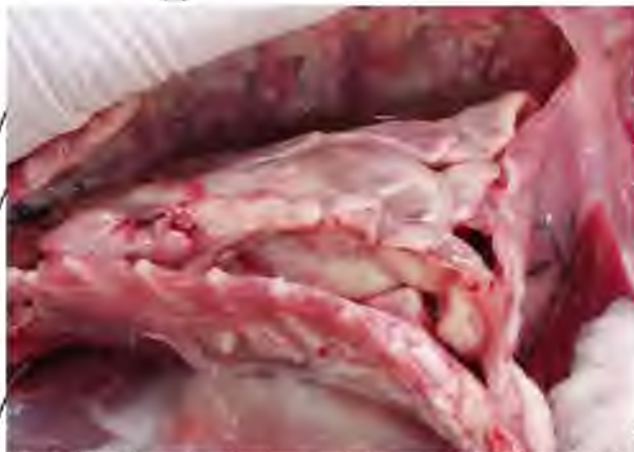Клінічно здоровий, але FCoV-серопозитивний кіт

Існує три можливі причини для розгляду лікування клінічно

здорової кішки з результатами, що підтверджують FCoV-серопозитивність. У першому

випадку кішка може бути неправильно діагностована як така, що не має жодних стосунків з FIP через помилково-позитивний результат "тесту FIP".

Перш ніж проводити будь-яке лікування, мають бути зроблені подальші уточнюючі дослідження. Друга причина - що лікуванням можна вважати запобігання розвитку FIP у кішки, яка контактувала з іншою інфікованою



кішкою. Немає жодних доказів того, що лікування клінічно здорової кішки з серопозитивними результатами може запобігти розвитку FIP [15, 21].

Незважаючи на те, що поліпренільний імуностимулятор вважається запобіжним заходом, потрібно провести більше досліджень. Оскільки стрес є загальним фактором у розвитку FIP у заражених котів, тому треба уникнути непотрібних стресів, таких як транспортування, планові хірургічні втручання або розміщення в готелі для тварин. Імуносупресивні препарати, такі як глюкокортикоїди, вводити не слід, оскільки імуносупресія може призвести до появи клінічного FIP. У третьому випадку лікування можна вважати зупинкою

виділення вірусу FCoV інфікованою кішкою. Проте, немає такого заходу/маніпуляції препарату аби зупинити вірусну елімінацію. Різні лікарські препарати добре працюють проти FCoV *in vitro*, наприклад, рибавіріну; проте ці препарати або не працюють *in vivo*, або ж вони токсичні для котів. Амоній

хлорид - компонент ветеринарних дієт, спрямованих на зміну рН у сечі. Він також лізосомотропний агент, який інгібує інвазію макрофагів FIPV *in vitro*. Але ще невідомо чи дієта, що містить хлорид амонію, може мати захисний ефект щодо розвитку FIP [21, 41].

Коронавірусний ентерит

Загалом, FIP вважався невиліковним, і тому при постановці такого діагнозу зазвичай тварин еутаназують. Прогрес у розумінні патогенезу FIP та нових діагностичних тестів дає можливість більш ранньої та більш точної діагностики FIP, що дає змогу почати лікування раніше в процесі хвороби,

коли існує більша ймовірність зміни курсу. FIP виникає не за рахунок цитотоксичності вірусу, а від запальної та імуної опосередкованої реакції kota на FCoV. Тому терапія спрямована на придушення запальних та імунорезистентних реакцій, часто глюкокортикоїдами. Одна з проблем глюкокортикоїдної терапії полягає в тому, що вона впливає на імунну

відповідь неспецифічно, пригнічуючи імунні реакції Th1 та Th2. В ідеалі лікування повинно підтримувати реакцію Th1 при одночасному пригніченні

реакції Th 2, оскільки існує гіпотеза про те, що реакція СМІ є все ж таки корисною, тоді як гуморальна імунна відповідь шкідлива [21, 28].

Відкачування рідини при вологій формі FIP

При вологій формі FIP, одна з найважливіших частин лікування – це відкачування великої кількості випоту, наскільки це можливо, щоб подивитися, що це допоможе кішці відчувати себе краще, і зробити аналіз випоту, що краще за все підтвердить діагноз FIP (або усуне діагноз), ніж аналіз крові з тої самої тварини [60].

Застосування кортикостероїдів

Більшість котів з FIP будуть лікуватися за допомогою кортикостероїдів, як правило, таблетками під назвою «Преднізолон». Кортикостероїди доступні у всіх країнах, зазвичай дешеві, і, як правило, кішці стає краще (наприклад, вони сприяють апетиту). Проте, вони використовуються для пригнічення запалення та імунної системи, що прийшло з FIP. У той час як дешеві і відносно безпечні, кортикостероїди, як мушкетер в прихваті, а пошук йде як срібної кулі, яка буде йти прямо до проблеми, не зачіпаючи інші системи [21, 41].

Схема лікування починається з досить високих доз кортикостероїдів, спочатку; потім зазвичай рекомендовано поступово скорочувати дозу, зазвичай знижуючи дозу через кожні 7-10 днів [41].

Побічні ефекти кортикостероїди в короткі терміни є досить безпечними; побічні ефекти включають більше сечовипускання (поліурія) та збільшення апетиту, що, звичайно, є бажаним ефектом у кішки з FIP. Проте довготривале лікування кортикостероїдами може призвести до ожиріння, діабету, сприйнятливості до інфекцій, загостренню субклінічних інфекцій, таких як котячий герпесвірус, токсоплазмоз або лейшманіоз. Це одна з причин того, чому важливо переконатися, що діагноз дійсно FIP [21, 41].

Глюкокортикостероїди: дексаметазон або преднізолон 1 мг/кг внутрішньогрудинно або внутрішньоочеревинно один раз в день. Похідний преднізолону спочатку приймали по 2 мг/кг один раз на день, а дозування

поступово знижувалося до 0,5 мг/кг через день після ремісії. Важливо задати щось з'їсти, або трохи води, після задоволення таблетки, щоб запобігти запалення стравоходу [21].

Застосування інтерферону

Існує два види інтерферонів, доступних для ветеринарних лікарів: котячий інтерферон омега (Virbagen Omega, ®, виготовлений фірмою Virbac у Франції) та інтерферон альфа людини, який випускається декількома торговими марками. Краще використовувати котячий інтерферон, оскільки інтерферони є типовими: вони найкраще працюють у виду, з якого походять [4, 5, 21].

Котячий інтерферон омега (Virbagen Omega®, Virbac, Франція) є досить дорогим продуктом і доступний не у всіх країнах (на українському ринку він відсутній); дуже суперечливий в колі вчених - на жаль, є лише кілька опублікованих матеріалів про його використання. Він застосовується як додаток до інших методів лікування, таких як кортикостероїди [4].

При вологій формі FIP, інтерферон омега найкраще вводити безпосередньо до місця, з якого виникає випіт, бажано, після того, як ветеринар добув випіт. Спочатку інтерферон потрібно буде вводити кожен другий день у вішк з інтервалами між процедурами, а потім намагатися відстрочувати введення до кожних декількох днів або навіть один раз на тиждень. Продукт працює краще у котів середнього віку, ніж у молодих котів, і якщо випіт знаходиться в грудній порожнині, а не в черевній [61].

Деяких котів лікують перорально з використанням 50000 одиниць в день. Після розведення (у воді або фізіологічному розчині) IFN Омега зберігає свою здатність в холодильнику протягом 3 тижнів, тому необхідно зберігати залишки препарату IFN Омега у морозильній камері, поки вони не будуть потрібні. Флакон інтерферону омега розбавляють і дають орально кожен день.

Один флакон може забезпечити достатні дози протягом 100 днів, тому лікування насправді не таке й дороге. Кішки з сухим FIP також потребують

кортикостероїди або можна використовувати деякі інші імуносупресанти на початку лікування [21, 56].

Недоліки людського інтерферону полягають не тільки в тому, що він не працює на кишечник кішки, але також, якщо його вводять, кішки продукують антитіла до нього лише протягом приблизно 6 тижнів, а потім його дія припиняється взагалі. Тим не менш, це краще, ніж нічого, і епізодичні повідомлення свідчать про те, що це допомагає деяким кішкам [56].

Доза: при сухій формі FIP: 30 ОД/щодня або протягом 7 днів орально.

При вологій формі FIP можна використовувати 30 ОД щодня, або більші дози інтерферону можна вводити внутрішньом'язово протягом дня (104-106 ОД/день). Через 6-7 тижнів, якщо кішка ще жива, інтерферон більше не буде працювати в цих дозах, оскільки кішка вже напродукувала проти нього антитіла [21, 56].

Використання гомеопатії

З досвіду вченої Diane D. Addie PhD, гомеопатія не працює. Вона провела плацебо-контрольоване дослідження на котах, інфікованих котячим коронавірусом, і не було статистичної різниці між лікувальною групою та групою, що отримувала плацебо [40, 47].

Побічні ефекти

- гомеопатія не працює (так що ми можемо витрачати час і гроші, які можна витратити на лікування, яке працює)

- таблетки можуть викликати езофагіт у кішки (може бути фатальним)

Застосування вітамінів

Якщо кішка отримує хороше харчування, немає підстав призначати вітамінну добавку для котів з FIP. Крім того, дуже легко випадково отруїти котів, даючи вітаміни, особливо при використанні препаратів для людини.

Необхідно задавати котам з FIP невеликий шматок сирого м'яса кожен день (близько однієї столової ложки) - сирого рубленої яловичини або іншого сирого м'яса або печінки, яке містить достатньо артініну, що є необхідним для

повноцінного функціонування ключової імунної клітини (моноциту) при FIP.

Важливо, щоб м'ясо або печінка походили з тварин, що утримуються на вільному вигоні, тому що вони поїдають траву, багату на омега-3 жирні кислоти [43].

FIP - це хвороба, внаслідок якої виникає занадто багато вогнищ запалення, і в людей було встановлено, що омега-3 масла можуть допомогти протидіяти хронічним запаленням. Важливою одією омега-3 є ейкозапентаєнова кислота (EPA): EPA міститься в лососі, серед інших жирних кислот [43].

Риб'ячий жир, багатий омега-3-жирними кислотами, може допомогти кішці з FIP, хоча треба бути обережним, щоб у котів надмірна кількість вітаміну А не призвела до виснаження кісткової тканини у суглобах. Тому цю схему лікування слід проводити з обережністю і використовувати лише протягом приблизно 6 тижнів [43].

Доведено, що ейкозапентаєнова кислота (EPA, виявлена в риб'ячому жирі), знижує клейкість моноцитів до стінок кровоносних судин, тому це може допомогти кішці, що страждають FIP. Злакові продукти містять занадто багато омега-6 поліненасичених жирних кислот і замало омега-3, що призводять до стану хронічного запалення [43].

1.16. Моніторинг лікування FIP

Терапія триватиме до тих пір, поки кішка повністю не одужає або не помре. Незалежно від того, яке лікування буде обрано, важливо стежити за прогресом kota. Спочатку є сенс вимірювати рівні гематокриту (Hct), глобулінів, співвідношення альбумін:глобулін (A:G), рівень альфа-1 глікопротеїну (AGP) та вагу kota кожні 7-14 днів, щоб побачити, як кішка прогресує. Пізніше контроль можна проводити лише щомісяця, якщо кішка добре себе почуває. Не варто вимірювати титр антитіл FCoV частіше, ніж кожні 2-3 місяці: протягом короткого періоду не буде помітної різниці. AGP

повинен бути першим показником, який має падати, якщо лікування має позитивний ефект, оскільки AGP є показником запалення. Позитивні ознаки - зниження рівня глобуліну, збільшення співвідношення альбуміну:глобуліну (A:G), збільшення гематокриту та ретикулоцитів, що з'являються в мазках крові та збільшення маси тіла. Ще однією ознакою для моніторингу є те, скільки їсть кішка - повернення до стандартної порції їжі є хорошим знаком. Негативні ознаки: рівень AGP залишається високим, глобуліни залишаються високими або збільшуються, A:G зменшується, прогресує схуднення. Якщо гематокрит падає до рівня нижче 20% і не відновлюється (відсутність ретикулоцитів, виявлених при дослідженні мазка крові), то, можливо, кота буде гуманніше еутаназувати, якщо клінічна думка полягає в тому, що він або вона більше не отримують будь-якого щастя з життя. Зрозуміло, що якщо кішка в'яне на очах на будь-якому етапі лікування, то буде потрібна евтаназія.

На жаль, кішки з вологою формою котячого інфекційного перитоніту, як правило, проживають лише кілька днів, можливо, тижні в крайньому випадку. Коти з сухою формою FIP можуть жити багато тижнів або місяців, хоча після неврологічних ознак зазвичай достатньо швидко пропонують евтаназію [1, 7, 20, 30].

1.17. Вакцинація кота, який відновився після FIP

Так мало котів були вилікувані від FIP, що в ветеринарній літературі нині немає нічого про доцільність вакцинації відновленого кота. На мій погляд, після проміжку кількох тижнів після констатування факту одужання, щоб кішка повністю відновилась, необхідно зробити вакцинацію від сказу, панлейкопенії та ринотрахеїту, якщо у кота ще немає цих вакцин. Щоб бути 100% впевненим в безпеці, треба чекати, поки титр FCoV-антитіл кота повернеться до нуля, використовуючи дуже чутливі тести [1, 2].

Якщо діагноз був поставлений вірно і це безумовно FIP, немає ніякого сенсу вакцинувати проти FIP; якщо кішка одного разу переборолала цей вірус, то зможе це зробити ще раз (імунітет на все життя). Проте, якщо кішка не має антитіл до котячого коронавірусу, то їй може бути корисною вакцинація проти FIP [1, 42].

Коли варто відмовитися від лікування та еутаназувати [41].
 - У кішки починають розвиватися неврологічні симптоми: кішка проходить всього кілька кроків день або її взагалі паралізує. FIP впливає на мозок багатьма способами: один із ефектів полягає в тому, спинномозкова рідина стає дуже густою та тягучою, що викликає гідроцефалію. До цих пір не існує ліків від цього симптому при FIP, тому, коли у кішки проявляються випадки, то це прийшов час дозволити йому або їй піти.

- У кішки хронічна невідновлювана анемія. Інший ефект FIP на організм – це запуснення анемії - проявляється слабкістю і втому, відсутністю апетиту. Необхідно слідкувати за всіма показниками (маркерами червоних кров'яних тілець) - рівнем еритроцитів, кількістю ретикулоцитів у мазку крові, гемоглобіном, гематокритом (якщо в kota він падає нижче 20%, і якщо його слизові оболонки ясен або внутрішніх повік набувають жовтуватого відтінку (істеричність), то необхідно розглядати еутаназію.

1.18. Висновки до огляду літератури

Виходячи з вищеприписаного, можна зробити висновок, що коронавірус у котів провокує гострі хвороби - котячий ентерит і перитоніт інфекційного типу. Сама хвороба може протікати в трьох різних формах: а) безсимптомна стадія - в 80% випадків вірус не викликає патологічних процесів в організмі, однак тварина стає його носієм і заражає інших особин [26]; б) легка стадія - спостерігаються загальне нездужання і кишкові розлади [29]; в) важка стадія - порушення відбуваються в усіх органах і системах, яскравою ознакою є

скупчення ексудату в черевній порожнині. Не піддається лікуванню, зустрічається в 5% випадків [33, 53].

Головним джерелом зараження є хвора тварина, разом з його фекаліями в зовнішнє середовище виходить і вірус. Здоровий вихованець може підхопити його, вживаючи заражену їжу або воду, а також при тісному контакті з хворим.

При антисанітарних умовах утримання ризик захворіти значно підвищується [20].

У випадку з коронавірусною інфекцією котів високопатогенного штаму дуже важливо вчасно діагностувати хвороби. В даний час для діагностики

коронавірусної інфекції котів використовують імунофлуоресцентні тести, серологічні аналізи і гістологічні дослідження. Необхідно відзначити, що правильно інтерпретувати результати аналізів досить складно, і багато що тут

залежить від досвіду і кваліфікації ветеринарного лікаря. На жаль, в даний час

не існує розробленого способу лікування коронавірусної інфекції котів, викликаной високопатогенним штамом. Як правило, лікування полягає в знятті симптомів хвороби і підтримці якості життя кішки [20].

РОЗДІЛ 2

ВЛАСНІ ДОСЛІДЖЕННЯ

2.1 Матеріали досліджень

Матеріал для дослідження відбирали від котів, у яких були такі симптоми (всі або частково): блювота\пронос, вздутий живіт, утруднене дихання, увеїт, нервові явища.

Матеріалом для дослідження були: підсена кров, сироватка крові, фекалії, випітна рідина з черевної та\або грудної порожнин, спинномозкова рідина, внутрішньоочна рідина.

Кров забиралася з внутрішньої стегнової вени або передньої підшкірної вени передпліччя або латеральної підшкірної вени гомілки. При низькому тиску і слабкому наповненні цих вен кров'ю, забір проводився з яремної вени.

Перед взяттям крові на дослідження проводилося вистригання шерстного покриву і обробка спиртом для знезараження поверхні шкіри. Кров береться стерильними голками безпосередньо в спеціальні пробірки або в шприц, після чого вона негайно відправляється в лабораторію, де на спеціальному напівавтоматичному аналізаторі здійснюється процес діагностики цільної крові (для загального клінічного аналізу) або її сироватки (для біохімічного).

Калові маси забирають із прямої кишки. Спочатку проводять ретельний туалет. Далі обережно вводять тампон на 2,5 см вглиб анального сфінктера і обережно обертають його протягом 10 секунд для отримання матеріалу з анальних складок, після чого розмішують у пробірку із транспортним середовищем.

Випітні рідини з грудної та\або черевної порожнин забирають методом пункції. В області маніпуляції проводять дезінфекцію шкіри 40% спиртом. Шляхом черезшкірної пункції рідина набирається у шприц. Важливо набрати великий об'єм рідини (скільки можливо)! Отриману рідину розміщують у стерильний контейнер із кришкою. Кришку щільно закривають.

Відбір спинномозкової рідини проводиться методом пункції (люмбальної). Тварина має бути під загальною анестезією. Її кладуть на спину

або на бік. Пацієнта поміщають на край столу, шерсть на місці передбачуваної пункції вистригають, шкіру обробляють, як при хірургічній операції. Зігніть поперековий відділ хребта пацієнта, підтягнувши його задні кінцівки вперед, до тулуба. Зазвичай у котів пункція здійснюється на межі між поперековим і крижовим відділами хребта. Міжхребцевий простір визначається пальпацією.

При введенні слід направляти голку вентрально, відхиляючи кінчик від перпендикуляра до осі хребта вперед приблизно на 20° . Якщо голка впирається в кістку, слід провести її кінець вперед або назад, відшукуючи місце входу в міжхребцевий простір. Момент проколу міжхребцевих зв'язок зазвичай добре

відчувається. Видаляється мандрен з голки і перевіряється, чи витікає спинномозкова рідина. Відбирається потрібна кількість рідини, що стікає в стерильні пробірки.

Внутрішньоочну рідину (рідину з передньої камери ока) відбирали методом пункції. Застосовувалася загальна та місцева анестезія. Для місцевої анестезії застосовували місцеве введення 0,5% Алкаїну – 1-2 краплі тричі з інтервалом в 10 хвилин. Репробульбарна анестезія не використовувалася.

Пацієнт розміщувався в лежачому положенні. Для розширення повік використовувався гачок з тупим кінцем. Очне яблуко міцно зафіксувалось на кінцівці з одного боку, тоді як з іншого боку робився прокол 3мм глибиною і під кутом 15° . Голку перестають вводити тоді, коли була пройдена мембрана Дессемета без втрати тиску. Відбиралася рідина у кількості 100-200 мкл, як правило, інсуліновим шприцем. Після взяття проби вводили мазь з антибіотиком (Флоксал).

2.2. Методи досліджень

Були протестовані всі можливі види діагностики для постановки діагнозів «Коронавірусна інфекція котів» та «Інфекційний перитоніт котів» та визначений чіткий протокол необхідної діагностики.

2.2.1. Коронавірусний ентерит

Немає специфічних тестів для коронавірусного ентериту, і FCoV може вважатися причиною діареї у FCoV-серопозитивних котів або якщо шляхом

RT-PCR були досліджені фекалії кішки і тест підтвердив діагноз, і в яких інші інфекційні, занадливі чи дієтичні причини були усунеші. Проте негативний результат фекального RT-PCR призведе до виключення коронавірусного ентериту як діагностичного аспекту. Оцінка біопсії з використанням звичайних методів фарбування обмежена, оскільки гістопатологічні особливості виразки ворсинки, опуклості та здиття не є специфічними. FCoV-інфекція може бути підтверджена лише в тому випадку, якщо наявні імуногістохімічні або імунофлюоресцентні фарбування зразків біопсії кишечника [51].

2.2.2. Інфекційний перитоніт котів (FIP)

FIP - хвороби, яке практично кожному ветеринарному лікарю неймовірно важко діагностувати - він схожий на багато інших захворювань і має багато різних клінічних проявів. Крім того, це відносно рідкісне хвороби, тому більшість ветеринарів бачать лише кілька випадків FIP на рік і не знайомі з його діагностикою. Значною проблемою є те, що багато аналізів на коронавірус котів (які досить широко поширені) неправильно називають аналізами на FIP (FIP зустрічається досить рідко). Єдиний спосіб, за допомогою якого ветеринар може правильно діагностувати FIP у кішки при

житті це виконати кроки, зазначені в алгоритмі (Рис.2.1).

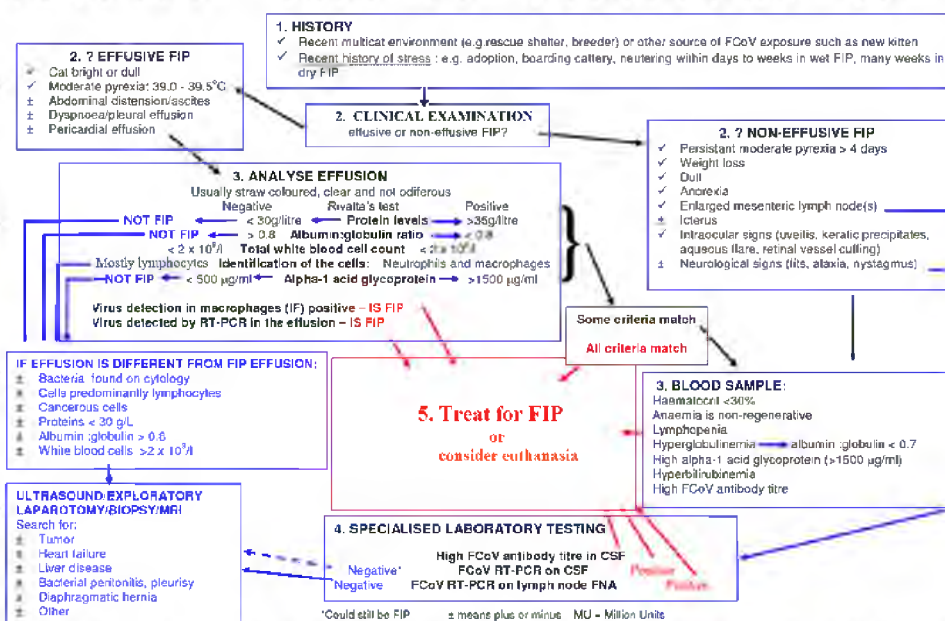


Рис.2.1. Алгоритм діагностики FIP (Diane D. Addie)

Остаточний діагноз FIP може бути поставлений лише після смерті, при гістопатологічному дослідженні, що буде проявлятися флебітом або периваскулярною піогранульомою. Діагноз FIP *in vivo* надзвичайно складний навіть для найкомпетентніших клініцистів. Навіть патологічна біопсія та фізіологічна аспірація (FNA) печінки та нирок мають лише 11% -38% чутливості при правильному діагностуванні FIP. На більшості стадій діагностичного процесу легше виключити умови, не пов'язані з FIP, аніж бути абсолютно впевненим в тому, що діагноз - саме FIP.

Першими кроками до діагностики FIP є отримання анамнезу про kota; клінічні ознаки, які спричинили підозру в FIP. Важливо знати де утримується кіт, де утримувався раніше, що та скільки їсть, чи вакцинований і оброблений від екто- та ендопаразитів, чи був останнім часом стрес; коли саме стало погано, почали проявлятися клінічні симптоми, чи схудла тварина за останній час.

Наступний крок передбачає аналіз випоту чи крові; однак, якщо є абдомінальний або грудний випіт, його аналіз є більш корисним і буде обговорюватися спочатку.

Неспецифічні ультразвукові аномалії органів черевної порожнини можуть включати перитонеальний випіт та черевну лімфаденомегалію у багатьох котів, а у деяких котів - гіпоехогенність в паренхімі печінки або селезінки.

Аналіз випітної рідини з черевної та/або грудної порожнини

Приблизно 50% котів, що мають випіт у порожнинах тіла як клінічний симптом, будуть хворі на FIP (табл. 2.1). FIP-рідина має бути однорідною, солом'яного кольору та в'язкою, а внаслідок високого вмісту білка вона може пінитися при струшуванні. Якщо зразок є кривавим, напівпрозорим, хильозним або з неприємним запахом, тоді FIP навряд чи буде підтверджений, хоча в окремих випадках він може виявитися рожевим і хильозним.

Таблиця 2.1.

Клінічні прояви випітної форми FIP

Клінічні прояви	Симптоми, опис
Рідина в черевній порожнині (асцит)	Роздутий живіт
Рідина в торакальній порожнині	Утруднене дихання, що проявляється як швидке дихання через рот
Втрата апетиту	Кішка не їсть або поганий апетит (хоча деякі кішки зберігають звичайний апетит)
Втрата ваги	При вологій формі вага тварини може збільшуватися через рідину, але при пальпації будуть сильніше відчуватися її кістки
Гарячка (зазвичай, не дуже сильна)	Виявляється при вимірюванні температури на огляді та, крім того, деякі кішки з FIP більше сидять на руках у господарів, як припущення, щоб віддати тепло
В'ялість	Важко виявляється якщо кішка по натурі флегматична

Випіт при FIP класифікується як модифікований трансудат, оскільки вміст білка зазвичай дуже високий (більше 3,5 г/дл), що відображає склад сироватки, тоді як клітинний вміст наближається до вмісту трансудату (менше ніж 5000 клітин з ядрами /мл). Високий вміст білка у випоті супроводжує підвищений рівень гамма-глобулінів; таким чином, відношення низького вмісту альбуміну/глобуліну (A:G) у випоті є високо протнотичним для FIP. Співвідношення A:G більш ніж на 0,8 практично не виключає FIP, значення між 0,45 та 0,8 теж не виключає можливості FIP. А відношення A:G менше 0,45-296 у випоті і більше за 3,5 г/дл загального протеїну та низької клітинності, що складається переважно з нейтрофілів і макрофагів, передбачає FIP. Серед захворювань з подібним рідинним аналізом числиться лімфоцитарний холангіт та іноді пухлини, як правило, печінки. Цитологія випоту, а також рентгенографічні та ультрасонографічні дослідження можуть допомогти відрізнити FIP від: неоплазії, кардіоміопатії та хвороби печінки з портальною судинною гіпертензією.

Тест Рівальта

Для підтвердження діагнозу можна проводити додаткові діагностичні тести з випотом. Тест Рівальта - це простий, швидкий, недорогий тест для підтвердження FIP. Одну краплю 8% оцтової кислоти додають до 5 мл дистильованої води і ретельно перемішують, а крапля випоту обережно наноситься на межу рідини. Якщо крапля зникає, а розчин залишається прозорим, результат тесту є негативним. Якщо крапля зберігає свою форму, залишається прикріпленою до поверхні або повільно спускається вниз у пробірці («висяча крапля»), то результат тесту є позитивним (Рис.2.2).



Рис.2.2. Позитивний тест Рівальта («висяча крапля»)

Гематологічні та біохімічні дані

Типова гематологічна зміна як при ексудативній, так і при сухій формі FIP - це лімфоцитопенія. При сухій формі FIP виявляється нерегенеративна анемія (гематокрит (HCT) менше 20%), що пов'язана з хронічним запаленням. У котів, що мають гранульоматозний коліт, спостерігається збільшення кількості тілець Хайнца в еритроцитах. FIP може бути основною причиною тромбоцитопенії у котів. Серологія γ -глобуліну є більш корисним прогностичним маркером при FIP, ніж загальний білок або співвідношення A:G [26]. Специфіка діагнозу збільшується паралельно зі значенням, що використовується для зменшення рівня γ -глобулінів, однак відповідна чутливість зменшується. Співвідношення A:G в сироватці крові при FIP зменшується, оскільки рівень альбуміну залишається в межах норми або трохи зменшується, а рівні глобуліну збільшуються. Загальний рівень білка у сироватці часто високий. FIP слід підозрювати, коли при електрофорезі сироваткового білка виявляється поліклональне збільшення γ -глобуліну. Інші

можливості для них збільшень включають В-клітинну, лімфосаркому, множинну мієдому або іншу плазматичну дисперию, або хронічну переїснуючу інфекцію, таку як FIV. Інші біохімічні зміни відображають пошкодження органів, в тому числі і ті, що містять пошкодження саме від FIP, але не є специфічними для діагностики FIP. Однак вони можуть допомогти лікарю визначити, чи варто лікувати взагалі, чи зміни вже необернені. Гіпербілірубінемія може часто спостерігатися і є відзеркаленням некрозу печінки. Незважаючи на це, активність лужної фосфатази (ЛФ) та аланінамінотрансферази (АлАТ) часто не зростає, як і у випадку з холестагінними розладами, такими як холангіогепатит та печінковий ліпідом [57].

Аналіз спинномозкової рідини

Аналіз спинномозкової рідини (CSF) найчастіше корисний для підтвердження невивітної форми FIP (табл. 2.2), однак може бути важко або неможливо отримати зразок через високу в'язкість рідини внаслідок накопичення білкових та запальних клітин. Ризик грижі головного мозку є важливим у цих випадках, тому слід дбати про те, як виконувати саме забирати зразок для CSF. Аналіз CSF від котів з неврологічними симптомами може виявити **сильно** підвищений рівень білка. Проте в одному дослідженні загальний білок CSF був підвищений лише у 25% котів з неврологічним FIP. Загальний вміст білка в CSF у здорових котів менше, ніж 0,27 г/л; однак люмбальна пункція дасть більш високий загальний рівень білків у CSF, ніж цистернальна пункція. Плеоцитоз (5 лейкоцитів/мкл або 100-10000 нуклеофілізованих клітин /мкл - нейтрофіли, лімфоцити та макрофаги) присутній у 67% котів з неврологічним FIP [35, 60].

Таблиця 2.2.

Клінічні прояви сухої форми FIP	
Клінічні прояви Втрата апетиту	Прояви у кішки Кішка їсть менше, ніж зазвичай, або повністю відмовляється від їжі
Втрата ваги	Кішка втрачає вагу, зазвичай, поступово. Корисно записувати вагу кішки в таблиці раз в 1-2 місяці, щоб виявити втрату ваги
Гарячка	Виявляється на прийомі, крім того, деякі кішки починають проводити більше часу на руках у господарів, ймовірно, щоб віддати тепло
Кішка стає менш активною, пригнічена	Стан важко виявити, якщо кішка по натурі флегматична або цілий день активна
Ірит (запалення райдужної оболонки ока) або увеїт (запалення судинної оболонки очного яблука)	Зазвичай проявляється як зміна кольору ока на коричнюватий, червонуватий або може проявлятися у вигляді мутної поверхні ока. Зрачку можуть відрізнитися за розміром
Жовтушність (іктерус)	Ніс або ясна жовті або бліді
Неврологічні симптоми	Може мати місце один або декілька з перелічених нижче проявів: <ul style="list-style-type: none"> - Припадки або приступи - Втрата рівноваги - Тремтіння - Ністагм - Зміна характеру - Параліч
<u>Тести на антитіла до FCoV</u>	

Було зазначено, що більше котів померли через результати тесту на антитіла до FCoV, ніж FIP. Серологічне тестування може бути корисним, якщо лабораторія є надійною та послідовною, а результати тесту були розумно співвіднесені з клінічними висновками. Іноді клініцисти помилково прирівнювали позитивний титр антитіл до діагнозу FIP, що частково з вини комерційних лабораторій або виробників комплектів (самих тестів), які спеціально називають свої тести "тестами FIP", коли насправді тести зазвичай виявляють лише наявність FCoV або антитіла FCoV. Результати тесту на наявність помилково-негативних антитіл можна виявити, якщо в зразку є

безліч вірусних частинок зв'язаних з антитілами, що робить його недоступним для антигену в тесті або якщо тестування виконується дуже швидко після контакту з вірусом. Антитіла до FCoV з'являються через 18-21 дні після інфікування. Наявність антитіл без інфекції може бути виявлено на початку неонатального періоду: MDA зникають через 5-6 тижнів.

Близько третини серопозитивних котів активно інфікуються і виділяють коронавірус. Титри антитіл FCoV досить добре співвідносяться з виділенням вірусу. Тим не менш, є багато котів з високими титрами, які не виділяють вірус, і є кішки з низьким титрами, які виділяли вірус.

Аналіз титрів антитіл особливо корисний, коли FCoV у популяції котів контролюється карантинном або коли його елімінують. Якщо тест досить чутливий, серонегативний результат в клінічно здорового кота означає, що кіт не інфікований. Методики та результати титру антитіл відрізняються серед лабораторій, однак кожна лабораторія повинна звітувати про два різні рівні титру. Одним з них є найменший значимий рівень реактивності (або низьке значення позитивного титру), а інший - високій титр антитіл. Високі титри були співвіднесені з більшою вірогідністю елімінації FCoV або наявності FIP, як це було підтверджено результатами хірургічної біопсії або постмортального розтину.

Абсолютні титри антитіл є ті, які встановлені власне лабораторією (кожною окремо) і повинні бути використані тільки в якості рекомендацій.

Потрібно відзначити основне поширене неправильне уявлення про титри антитіл. Збільшення титрів антитіл не вказує на те, що у кота може розвинути FIP - більшість котів із зростанням титрів антитіл FCoV згодом ліквідують (закінчують елімінувати) вірус і мають серонегативні результати знову. Тест антитіл до FCoV на основі протеїну 7b були комерційно продані на основі даних, що свідчать про те, що менш вірулентний штам, лабораторний штам FECV 70-1683, не містив гена 7b, тоді як сильно

вірулентний лабораторний штам FIPV 79-1146 мав інтактний ген 7b. Пізніше це явище виявилось лабораторним артефактом, оскільки FCoV у культурі клітин часто розвивають делеції в гені 7b. Цей ген не є суттєвим для реплікації

вірусів і є зайвим при відсутності господаря. Як кішки з FIP, так і здорові кішки мають антитіла до протеїну 7b. Одне дослідження показало чіткі генетичні відмінності генів мембранних та неструктурних білків 7b між штамми FCoV у котів з FIP чи без нього. Інші вчені знайшли послідовні делеції в гені 3с в біотипах FIPV. Білок, кодований геном 3с, має невідомі функції, але є суттєвим для реплікації вірусу в кишечнику. Незалежно від того, чи ці генетичні відкриття можуть бути використані для розробки діагностичного тесту, який надійно передбачає FIP, ще невідомо. Існує 10 основних ознак для тестування на антитіла FCoV, як зазначено у Таблиці 2.3.

Таблиця 2.3

Інтерпретація результатів серологічних досліджень на коронавірус котів

Причина для тестування	Результати тесту на антитіла FCoV	
	Позитивний	Негативний
Діагностика FIP або коронавірусного ентериту	Клінічні ознаки можуть бути пов'язані з інфекцією FCoV, але оскільки багато котів з іншими хворобами, крім FIP або коронавірусного ентериту, також будуть серопозитивними, інші параметри повинні бути обстежені та диференційні діагнози ретельно відмітатися.	За умови, що тест досить чутливий, FIP або FCoV навряд чи будуть причиною, хоча іноді виштанна форма FIP мають так багато вірусу у випоті, що він зв'язується з антитілом, що робить його невидимим для деяких тестів.
Моніторинг лікування kota з FIP	Перездача тесту раз в 2-3 місяці	За умови, що клінічні ознаки та інші параметри повернулися до норми, безпечно припинити лікування. Високі дози глюкокортикоїдів можуть штучно зменшити титр антитіл FCoV.
Зв'язок із фактом FIP з підозрюваним або відомим	Кіт в цій ситуації рахується як серопозитивний. Контроль титрів антитіл кожні 2 - 3	Безпечно отримати ще одного kota

виділенням коронавірусу Скринінг кішки перед злучкою	місяці, доки кішка не стане серонегативною Або відкласти злучку до серонегативної (повтор тесту через 2 -3 місяці), або контролюйте злучку та кал матері шляхом RT-PCR 4-6 разів, якщо вона виділяє вірус, необхідно рано відлучати і ізолювати кошенят.	Безпечно продовжувати спарювання
Скринінг розплідника для наявності FCoV	Необхідно проводити регулярні «серо-тести» кожні 2 місяці, відокремлюючи позитивних та негативних котів. Також, якщо можливо, використовувати RT-PCR у фекаліях.	Якщо всі кішки є серонегативними, у розпліднику відсутній FCoV.
Скринінг кішки для введення в дім або розплідник, що не містять FCoV	Затримка введення та повторне тестування через 2 - 3 місяці	Безпечно вводити кішку у вільний від FCoV дім
Скринінг кішки перед операцією або іншим стресом	Якщо можливо, відтягування стресу до серонегативного результату. Перездача тесту через 2 - 3 місяці.	Безпечно продовжувати
Скринінг кішки перед призначенням імуносупресантів	Перевірте фекалії методом RT-PCR, щоб визначити, чи зараз кішка інфікована. Імуносупресія може призвести до FIP – необхідно розглянути альтернативи.	Безпечно продовжувати
Непряма імунофлюоресценція		

Непрямий ІФА є золотим стандартом для виявлення антитіл FCoV; це корисно, оскільки вона генерує непрямі титри ФА, котрі добре співвідносяться з виділенням вірусу. Зрозуміло, що серонегативні кішки, як визначено надійним діагностичним тестом, не виділяють FCoV, тоді як приблизно кожен з трьох FCoV серопозитивних котів виділяє вірус. Коти з найвищими титрами

антитіл, швидше за все, елімінують вірус, хоча кішки з відносно низькими непрямими титрами ФА від 40 до 80 мають шанс не мати FCoV на 26-39%. В тесті можуть застосовуватися типи FCoV I і II та трансмісивний вірус гастроентериту свиней. Необхідно стежити за тим, щоб відрізнити флуоресценцію, пов'язану з антитілами до FCoV, та неспецифічну флуоресценцію, спричинену, наприклад, антинуклеарними антитілами. Вони можуть бути присутніми внаслідок інших факторів, таких як паралельні інфекції (наприклад, FIV, системні мікози), аутоімунне хвороби, недавня вакцинація або певні методи лікування гіпертиреозу (наприклад, тіамазол, фелімазол, метімазол). Тому важливим є включення негативного контролю неінфікованих клітин для кожної сироватки або плазми [22]. Але на даний момент цей аналіз в Україні зробити неможливо. В нашій країні він є лише експериментальним.

Комерційні тести антитіл

Існує щонайменше два тест-набори антитіл FCoV: ELISA, FCoV або FIP Immunocomb (BioGal Galed Laboratories Kibbutz Galed, MP Megiddo, Ізраїль) (Рис.2.3) та FCoV Ag (VetExpert, Польща) (Рис.2.4).



Рис.2.3. Тест Immunocomb Ізраїль



Рис.2.4. Тест VetExpert, Польща

Незважаючи на часту критику, серологічні тести дуже корисні для виявлення котів з підозрою на FIP, але клініцисти повинні знати про обмеження цих тестів. Перше: багато здорових котів (особливо якщо вони чистопородні) та котів можуть мати і за інших хвороб, крім FIP, серопозитивні результати. По-друге: деякі кішки з випітною формою FIP, мабуть, мають

низький титр або мають серонегативний титр, оскільки великі обсяги вірусу в їхніх організмах мають прикріплене антитіло, що робить їх недоступними для зв'язування антигену в серологічному тесті. Хоча були виявлені винятки котів з сухою формою FIP, що, як правило, мають високий титр антитіл до FCoV і рідко мають серонегативні результати. Таким чином, серологію коронавірусу зазвичай можна використовувати для виключення діагнозу FIP у підозрілих випадках. Також незвичайним є наявність високого титру антитіл до FCoV у хворої кішки з дому, з низьким ступенем ризику, де вона одна або є ще один кіт; діагностиці FIP буде більш доцільніше наражати котів з великого розплідника з великою кількістю котів, в якому FCoV, ймовірно, буде ендемічним [54].

Але лише серологічне тестування не може використовуватися для діагностики FIP, також мають розглядатися і інші параметри, перелічені вище.

Неправильна інтерпретація титрів антитіл до FCoV

Необхідно розглянути кілька популярних неправильних уявлень щодо інтерпретації титрів антитіл. По-перше, клінічно здорові кішки з антитілами FCoV не мають жодного сухого FIP. По-друге, кішки з неврологічними проявами FIP мають вищі титри антитіл, але нижче навантаження FCoV, ніж котів з генералізованим FIP. Нарешті, серонегативність у котів з діареєю виключає FCoV як причину; однак, FCoV може чи не може бути причиною діареї в котів з серопозитивними результатами [23].

Bunim. Серологічні тести, що проводяться при асцитах або грудних випотах, дають ті самі результати, що і при проведенні зразків крові, за умови, що вони мають високу концентрацію білка, що приблизно дорівнює крові. Титри високих FCoV антитіл у ефективності 85% специфічні та 86% чутливі для прогнозування FIP. Як у крові, випіт при FIP може мати низький титр вірусу або бути серонегативним, оскільки велика кількість вірусу при випоті може зв'язуватися з антитілом, що робить його недоступним для зв'язування антигену в серологічному дослідженні. Одним з шляхів вирішення цієї проблеми є тестування на імунні комплекси. Альтернативно, зразки випоту

можуть бути додатково досліджені на наявність вірусу кількісною RT-PCR.

Зазвичай такі кішки мають величезні кількості вірусу у виноті.

Спинномозкова рідина. У попередніх дослідженнях, вимірювання антитіл до FCoV в CSF допомагає в діагностиці сухої форми FIP.

Співвідношення сироваткового білка до CSF білка та сироваткового антитіла

FCoV до антитіла CSF-FCoV завжди дорівнювало або перевищувало 1.

Неможливо виключити неспецифічну селекцію білків сироватки CSE: це слід підозрювати при збільшенні клітинності CSF, що передбачає виявлення

непрямого виділення.

2.2.3. Серологічний моніторинг під час лікування

Існує дуже мало опублікованої інформації про те, що коти перевіряються серологічним моніторингом під час лікування FIP. Тести на

антитіла FCoV корисні під час постановки діагнозу, але немає сенсу

контролювати титри антитіл частіше, ніж один раз кожні 1-2 місяці з початку

лікування, оскільки титри антитіл будуть змінюватися повільно.

Глюкокортикоїди або частіше цитотоксичні методи лікування можуть придушувати титр антитіл, що робить його завідомо артефактно низьким.

Однак, дослідження антитіл FCoV є корисним, поряд з іншими тестами,

такими як α -1 AGP, визначення рівня глобулінів, НСТ, лімфоцитів і FCoV RT-PCR, щоб знати коли припинити лікування. Якщо кішка повністю відновиться,

вона буде мати серонегативні результати; проте, якщо це тільки ремісія, титр антитіл, швидше за все, буде високим.

2.2.4. Моніторинг котів після контакту з вірусом

Коти, з якими контактували інші коти, що виділяють FCoV, дуже вірогідно будуть мати серопозитивні результати, тому що FCoV дуже

трансмисивний. Тим не менш, дослідження може використовуватися для порівняння початкового титру антитіл з тим, який буде через 2-3 місяці щоб

визначити, чи зменшується титр антитіл. Якщо результат титру антитіл після контакту є негативним (за допомогою надійного, чутливого тесту), у кішці не

буде розвиватися FIP, вона не виділяє FCoV і безпечно завести ще одну кішку.

Знаючи, що кішка має позитивний результат антитіл FCoV, власникам ці знання допоможуть уникнути або зменшити стрес на кішку як спроба запобігти FIP.

2.2.5. Скринінг кота перед злучкою

Якщо у кота та кішки негативні результати на антитіла FCoV, безпечно продовжувати спарювання. Якщо обидва коти мають серопозитивні результати, то вірусна передача між парою це не проблема (хоча, якщо одна кішка повинна перевозитися до іншої, цей стрес може призвести до FIP). Якщо

один має позитивний результат, а інший - негативний, то передача інфекції до

неінфікованої кішки, ймовірно, якщо кішка з позитивним результатом титру виділяє вірус. Кожного разу, коли кішка має серопозитивні результати, ризик зараження кошенят є високим, якщо вона виділяє вірус. Тому її фекалії слід

перевіряти на вірус за допомогою RT-PCR 4-6 разів. Якщо кішка елімінує

вірус, її кошенят слід відлучати і зробити це не пізніше 5-тижневого віку.

Якщо заводчики вирішили продовжувати, вони можуть робити контрольоване спарювання - це коли коти поставлені разом лише для акту спарювання. Котів не слід розміщувати разом і, найголовніше, запобігти контакту неінфікованого

кота з калом зараженої кішки, не маючи доступ до підстилки (наповнювача

туалету). Якщо кішки довгошерсті, є сенс одягти якусь одягу, щоб запобігти контакту з фекальним забрудненням. Якщо кішка інфікована, слід дотримуватися вказівок щодо раннього відлучення в Таблиці 2.4.

Таблиця 2.4.

Протокол про запобігання зараженню коронавірусом кошенят

Крок	Опис
<p>Підготовка кімнати для кошенят.</p>	<ol style="list-style-type: none"> 1. Прибрати всіх котів і кошенят за 1 тиждень до введення нової вагітної кішки. 2. Дезінфекція приміщення, використовуючи 1:32 розчин гіпохлориту натрію (відбілювач). 3. Виділення окремих лотків з наповнювачем та мисок з їжею та водою в цю кімнату та дезінфекція гіпохлоритом натрію. 4. Введення однієї вагітної кішки за 1-2 тижні до пологів.
<p>Практика бар'єру годування</p>	<ol style="list-style-type: none"> 1. Працювати в кімнаті для кошенят, перш ніж доглядати інших котів. 2. Дезінфекція рук перш, ніж входить в кімнату кошенят. 3. Мати окреме взуття та одяг для кімнати для кошенят.
<p>Відгодовування та раннє ізолювання кошенят.</p>	<ol style="list-style-type: none"> 1. Перевірка у кішки антитіл FCoV до або після окоту. 2. Якщо кішка є серопозитивною, вона повинна бути прибрана з кімнати для кошенят, коли кошенята буде 5-6 тижнів. 3. Якщо кішка є серонегативною, вона може залишатися з кошенятами, доки вони не виростуть.
<p>Дослідження кошенят</p>	<p>Перевірка кошенят на антитіла FCoV після 10-тижневого віку.</p>

2.2.6. Скрінінг розплідників

Не потрібно проводити тестування котів у великій «сім'ї котів», оскільки FCoV достатньо заразний: у ендемічному домі очікується, що 90% котів будуть показувати серопозитивні результати, якщо вірус все ж таки присутній.

Проте, якщо коти розміщуються в окремих групах, слід відслідковувати по 2-3 коти з кожної групи.

2.2.7. Скринінг kota перед хірургією чи іншим стресом

Якщо кішка є серонегативною, буде безпечно піддати кішку стресу. Однак, якщо кішка є серопозитивною, це може мати ризик розвитку FIP.

Оскільки лише одна серопозитивна кішка з трьох активно виділяє вірус, фекалії можна дослідити за допомогою RT-PCR, щоб визначити, чи зараз кішка його таки виділяє чи ні. Якщо кішка хвора і може піддаватися стресу, тест слід повторювати кожні 2-3 місяці, поки кішка не елімінує інфекцію.

Ризик FIP найбільший у перші 18 місяців після інфікування, тому, просто чекаючи, ризик розвитку FIP може бути зменшений. Проте, якщо операція повинна бути і уникнути неможливо, можна вживати заходи, щоб максимально зменшити навантаження (наприклад, запланувавши, щоб кішка була допущена до хірургічного втручання, коли в залі очікування немає нікого, або за допомогою феромонів, щоб заспокоїтись під час процедур).

2.2.8. Використання RT-PCR в діагностиці FCoV

PCR є надзвичайно чутливою технікою для збільшення та виявлення малих кількостей ДНК. Оскільки FCoV є РНК-вірус, треба спочатку зробити копію ДНК, використовуючи фермент RT. Також в лабораторії можуть бути

отримані помилкові негативні результати через наявність ферментів, що руйнують РНК (рибонуклеази). Реактивний або кількісний RT-PCR дає більш швидкі результати та дає можливість кількісної оцінки вірусу. Вірусне

кількісне визначення може бути цінним при диференціації системних від кишкових інфекцій, оскільки вірусне навантаження було б набагато вище в тих

інфекціях, де переважає системне поширення. Вірусне виявлення є клінічно корисним для ветеринарних лікарів у конфігурації наявності FCoV у котів, які

за клінічними ознаками мають FIP, але є серонегативними та при виявленні вірусних елімінацій у епідеміологічних шлях. Швидке виявлення

ентерального FECV та системного FIPV за допомогою генетичних методів було неможливим. Як зазначалося раніше, спостерігаються відмінності в генах

7b та 3c. Ці делеції в кожному ізоляті відрізняються, в даний час пропонується виявлення секвенування. Крім того, існують великі варіації вірусів з різних

виявлення секвенування. Крім того, існують великі варіації вірусів з різних

географічних областей, що ще більше ускладнює розробку генетичного тесту [14].

Кров. Більшість котів з FIP мають негативний результат RT-PCR в їхній крові. Виявлення вірусу в крові не є корисним прогностичним показником у здорової кішки, оскільки в крові FCoV-серопозитивних котів не було виявлено FCoV. Крім того, відсутність FCoV у крові не означає, що у kota не збирається розвиватися FIP [19].

Випот. Виявлення вірусів у випоті корисно, коли воно використовується одночасно з іншими діагностичними тестами. Позитивний результат свідчить про FIP, але негативний результат не виключає його, тому що багато результати тестування на FIP випоту є негативними. Щоб підвищити чутливість, можливо, потрібно відцентрифугувати випот і використовувати в досліді лише осад (клітини з випоту) [23, 24].

Спинномозкова рідина. FCoV RT-PCR на CSF зазвичай не корисний. У той час як позитивний RT-PCR, отриманий від кішки з неврологічними ознаками, може вказувати на FIP, результат часто негативний у котів з неврологічним FIP. FCoV було виявлено в CSF або мозку двох кушок-носіїв FCoV, які померли від інших хвороб, і в одній живій серонегативній кішці, яка не мала інших клінічних ознак FIP. Негативний результат RT-PCR на CSF не виключає неврологічний FIP [31].

Інші рідини або зразки біоцсії. RT-PCR рідини з передньої камери ока має хорошу специфічність. RT-PCR слини практично не корисне, оскільки результати тестів зазвичай будуть негативними, навіть у котів з FIP. Позитивний результат від RT-PCR кон'юнктивальних змивів очних поверхневих клітин та слізної рідини буде дуже показовим, але негативний результат не виключає FIP. FCoV був виявлений за допомогою RT-PCR з кон'юнктиви в 4 із 48 випадків FIP. Виявлення вірусу із збільшених мезентеріальних лімфатичних вузлів у котів є дуже корисним методом діагностики FIP, оскільки гістопатологія збільшеного лімфатичного вузла часто дуже невизначена, лише опис піогранульоматозного запалення [23].

Фекалії. Виявлення або відсутність FCoV у фекаліях не є корисним як діагностичний чи прогностичний тест FIP, але корисний для наукових досліджень та для розплідників, які намагаються усунути інфекцію FCoV.

Коти, які є хронічними носіями FCoV не мають особливого ризику розвитку FIP, але постійне джерело вірусу робить сам вірус постійною мікрофлорою розпліднику. Тим не менш, протягом усього життя носії FCoV можуть бути ідентифіковані тільки в 9 послідовних щомісячних позитивних RT-PCR фекальних досліджень. RT-PCR не може вимірювати життєздатність виявленого організму; отже, інфекційність вірусу не може бути повністю визначена. Проте, було виявлено кореляцію між високими результатами RT-PCR та інфекційністю. Не потрібно транспортувати кал в лабораторію в льоді. FCoV все ще можна буде виявити кількісно RT-PCR в зразку фекалій через місяць при кімнатній температурі, незважаючи на наявність на ньому грибкового росту [52].

2.2.9. Виявлення антигену у тканинах організмів

Виявлення вірусу за допомогою безпосередньо FA та імуногістохімії може бути застосоване до зразків випоту, цитологічних або біопсійних зразків, але ці дослідження повинні проводитися спеціалізованою лабораторією.

Імуногістохімічне забарвлення, яке використовується для демонстрації наявності вірусу в ураженнях, є абсолютним золотим стандартом в діагностиці FIP і є підтверджувальним тестом у випадках, коли гістологічні висновки не є типовими для FIP. Однак, важливо правильне введення контролю. Відсутність контролю призведе до помилково-позитивних діагнозів FIP. Імуногістохімічне забарвлення тканин для виявлення інфікованих макрофагів - це комерційно доступний тест. В одному дослідженні експериментально індукованого FIP вірусна РНК була виявлена в 76% досліджуваних вісцеральних тканин (мезентеріальний лімфатичний вузол, селезінка), у порівнянні з 27% периферичних тканин (колінний лімфатичний вузол, шийні лімфатичні вузли, стегнова кістка, кістковий мозок). FCoV антиген був виявлений в мазках, зроблених з кон'юнктиви котів з FIP; проте ці результати не були підтвержені

іншими лабораторіями. Але, на жаль, в Україні немає сертифікованої лабораторії, яка б змогла провести такий тест. Дослідження проводяться лише експериментально.

2.2.10. Альфа-1 кислий глікопротеїд та інші білки гострої фази

У FIP IL-6 стимулює гепатоцити для вивільнення білків гострої фази запалення. Фактично білками гострої фази, які до цього часу були досліджені при FIP, є AGP, сироватковий амілоїд А і гаптоглобін. Сироватковий амілоїд А і гаптоглобін не використовуються регулярно в діагностиці FIP. Високий

рівень AGP надзвичайно корисний для постановки діагнозу FIP та моніторингу лікування FIP, оскільки рівень AGP швидко падає, якщо лікування працює. Прийнятний діапазон AGP становить від 0,1 до 0,48 г/д.

Підвищення рівня AGP було виявлено не тільки у котів, в яких розвивається FIP, але також у здорових FCoV-інфікованих котів, у яких є контакт з хворими

котами, що призвело до провокування ранньої відповіді AGP у фактично захищеному від розвитку FIP організмі. Подальше дослідження показало, що AGP у котів з FIP був менш сіалюваним, ніж AGP живої інфекції FCoV.

Загальна сіалова кислота може допомогти зменшити навантаження FCoV в крові, але вимірювання сумарної сіалової кислоти не є корисним при

діагностиці FIP. При використанні рівнів AGP для діагностики FIP завжди слід мати на увазі, що інші запальні процеси, наприклад, діагностична лапаротомія чи інша хірургія та інші інфекції, такі як абсцеси або піоторакс або некроз жиру, збільшать рівень AGP. На закінчення, підвищені рівні AGP не можуть

бути використані поодиночі в діагностиці FIP, але вони повинні використовуватися одночасно з іншими параметрами, таких як анамнез та клінічні ознаки хвороби у kota [8, 38, 39].

2.2.11. Патологоанатомічний розтин

Основним ураженням при FIP є піогранульоми, якими можуть бути вкриті всі поверхні черевної або грудної порожнин або обох одночасно; візуально вони виглядають як невеликі (1-2 мм) білі утворення. Існує кілька інших захворювань, що мають подібні ураження: міліарні пухлини або

системні мікози. За сухої форми FIP можуть бути абсолютно різні патологічні ураження; однак, страждають найчастіше нирки, і тому мають ретельне досліджуватися, особливо часто знаходять піогранульоми в корковому шарі нирок. За кишкової форми FIP товстий кишечник може бути потовщений і мати грубий вигляд; схожий на аліментарну лімфосаркому. У деяких котів виявляються мінімальні аномалії, а діагноз можна поставити лише за допомогою гістологічного обстеження. У мозкових оболонках зачасто неможливо виявити суттєві зміни і складаються з гіперемії оболонок; однак, гістологічні дослідження виявляє дифузну менінгіальну інфільтрацію з піогранульоматозним запаленням. Щоб діагностувати FIP із 100% впевненістю, необхідно виявити васкуліт. Ураження буде складатися з артеріоли або венули, що межує з центральною зоною некрозу, оточеного периваскулярною інфільтрацією мононуклеарних клітин, проліферуючих макрофагів та лімфоцитів, плазматичних клітин та нейтрофілів. Імуногістохімія використовується для демонстрації наявності вірусу в ураженнях і є підтверджувальним патологічним тестом при сумнівній етіології уражень. У котів з FCoV уражається зрілий циліндричний епітелій кінчиків ворсинок шлунково-кишкового тракту, що призводить до злипання ворсинок. FCoV можна показати в епітеліальних клітинах за допомогою імуногістохімічного фарбування або імунофлюоресценції і можна буде виявити атрофію ворсинок (від легкої до помірної атрофії), ворсинки можуть бути зліплені між собою [20].

2.3. Характеристика бази виконання магістерської роботи

Дослідження за темою магістерської роботи проводилось на базі ветеринарної клініки «АртВет». До виконання протоколу діагностики також залучалися лабораторії «Бальд» та «ЄвроЛаб».

Дослідження проводилися у центрі ветеринарної медицини «АртВет», яка знаходиться у м. Києві за адресою вул. Антоновича 125в. Клініка юридично оформлена на ТОВ «Ветфармсервіс».

«АртВет» - мережа сучасних центрів ветеринарної медицини у м. Києві.

На сьогоднішній день у повному масштабі працюють три клініки: вул. Милославська, 43 (Гросіцина), вул. Антоновича, 125 (Голосієво), вул. Сиваська, 1 (Дарниця).

Ветеринарна клініка по вул. Антоновича, розташована у орендованому приміщенні площею 210 м². Включає три приймальні, 2 терморегульовані стаціонари (для собак і котів, та для гризунів та зайцеподібних), передопераційну, операційну, кабінет для УЗД, лабораторію, спеціально оснащений рентген-кабінет, склад медичних препаратів, два санвузли. До адміністративної частини належать реєстратура, ординаторська, роздягальня та кабінет директора. Також на території є ветеринарна аптека.

Із документації заповнюються такі журнали:

1. Журнал реєстрації хворих тварин;
2. Журнал вакцинацій;
3. Журнал проведення профілактичної та вимушеної дезінфекції;
4. Журнал для реєстрації температури та вологості приміщення;
5. Журнал реєстрації використання препаратів списку «Б» та отруйних речовин, та ін.

Звіт про заразні хвороби тварин подається до державної ветеринарної клініки «Центральна клініка» (що розташована на вул. Волинська 12) щомісячно, а звіт про ветеринарні протиепізоотичні заходи - щоквартально.

Реєстрація, облік пацієнтів та їх власників здійснюється у комп'ютерному режимі за допомогою програми «МедОблік».

До штату клініки входять вісім лікарів, старша операційна сестра та чотири асистенти. У клініці багато вузькопрофільних спеціалістів, що регулярно проходять курси підвищення кваліфікації в Україні та за кордоном - хірурги, ортопеди, неврологи, лікарі візуальної діагностики, анестезіологи, ратологи, орнітолог, герпетолог, офтальмолог, дерматолог, гастроентеролог, лікарі інтенсивної терапії та реанімації.

Матеріально-технічне забезпечення. До обладнання клініки належать:

ветеринарний цифровий рентген апарат POSKOM PXR-100CA з програмним забезпеченням Digipax, прилад для ультразвукової діагностики експертного класу Imagic Agile Kontron Medical, неонатальний апарат для інгаляційного наркозу, апарат для штучної вентиляції легень, кисневий генератор, ендоскоп, кардіомонітор, капнограф, електрокоагулятор «НАДІЯ-2», скалер для зняття зубного каменю UDS-L Woodpecker, бормашина DOMY-027, біохімічний аналізатор Awareness Technology StatFax, автоматизований гематологічний Micro CC-20 Plus, біноклярний мікроскоп Carl Zeiss Primo Star, інфузомати та шприцові дозатори для встановлення точного дозування і швидкості введення внутрішньовенних розчинів, одноканальні шпигетки з перемінним об'ємом, глюкометр, рефрактометр, отоскоп, офтальмоскоп, ларингоскоп, лампа Вуда, автоклав, електронні ваги, електронні грілки, холодильник для препаратів та ін.

Кабінети, де проводять прийом тварин, просторі, добре вентильовані, освітлені. По всій території клініки підведена холодна і гаряча вода для миття рук та інструментів після прийому тварин. Стіни пофарбовані, підлога вистелена керамічною плиткою, що значно полегшує їх миття та дезінфекцію.

Для вологої дезінфекції приміщення використовується 1% розчин Віросану, він наноситься на поверхні та обладнання за допомогою механічного розпилювача. Експозиція 2-3 год. Також регулярно проводять кварцування приміщень. Інструменти та тампони стерилізуються автоклавуванням протягом 60 хв при t 120 °C.

У клініці приймають таких тварин як: собаки і коти різних порід, фретки, морські свинки, кролі, щури, шиншили, хом'яки, папули, рептилії тощо. За рік для діагностики, лікування та вакцинації звертаються власники приблизно 3,5 тис пацієнтів.

Графік роботи: клініка працює з 9:00 до 21:00, без перерв та вихідних. На ніч на зміні залишається ординатор та асистент, але прийом в нічний час не

ведеться. На зміні обов'язково присутні хірург, анестезіолог, лікар візуальної діагностики, лікар інтенсивної терапії та реанімації і асистент.

Амбулаторний прийом тварин здійснюється одним з лікарів клініки, за попереднім записом. Запис проводиться за телефоном або безпосередньо в клініці напередодні дня прийому. Під час запису визначається час, лікар та

первинна проблема, з якою клієнт звертається до клініки. Під час прийому лікар проводить збір анамнезу зі слів власника, проводить огляд тварини загально-клінічними та, у разі необхідності, спеціальними методами

досліджень. Ставить попередній діагноз та визначає необхідні діагностичні

дослідження (аналізи, рентгенографія, УЗД, ендоскопія і т.д.), які необхідно провести для його уточнення. За результатами досліджень тварини лікар призначає лікування, профілактичні заходи та інші необхідні маніпуляції.

У випадках якщо амбулаторне лікування неможливе через особливості

хвороби, яке вимагає постійного догляду, або за бажанням клієнта, курація

проводиться безпосередньо в клініці. З цією метою у приміщенні клініки є спеціально обладнаний стаціонар, укомплектований вмонтованими та переносними клітками для утримання тварин. У нічний час за тваринами

доглядають лікар інтенсивної терапії та асистент. При необхідності можливий

додатковий виклик анестезіолога та/або хірурга у будь-який час

Інфекційні хвороби складають 1,5 % від загальної кількості прийомів тварин, інвазії – 8 %. Так, у клініці реєстрували випадки бабезіозу, різних

гельмінтозів, мікроспорії та трихофітії, хламідіозу та мікоплазмозу, чуми

м'ясоїдних, парвовірусного та коронавірусного ентериту собак,

панлейкопенії, інфекційного перитоніту, кальцивірозу та інфекційного ринотрахеїту котів.

РОЗДІЛ 3.

РЕЗУЛЬТАТИ ВЛАСНИХ ДОСЛІДЖЕНЬ

НУБІП України

3.4. Результати досліджень

Дослідження проводились на 8 котах, які звернулися зі скаргами, що певним чином вносили FCoV або FIP в список диференційних діагнозів.

Характеристика тварин згідно анамнезу:

1) Кішка Марго, персидська, ♀, 6 міс., власник Тягунко М.П., вул.

І.Кудрі 15.

Тварину взяли з розплідника у віці 2,5 міс. Перед переселенням була зроблена перша вакцинація Nobivac Tricat. Через 21 день – ревакцинація Nobivac Tricat + R. Оброблена ві екто- та ендопаразитів. Наразі живе в квартирі,

в якій вона проживає сама (без інших тварин). Їсть комерційний корм Brit для

кошенят. Вже тиждень кошеня погано їсть, втрачає вагу (з'явилися яки на

боках черевної стінки, видніються ребра), тварина в'яла, на лівому оці

з'явилася помутніла пляма, пару раз була блювота, м'який кал. Дані огляду: t

тіла 39,5°C, шерсть тьмяна, тварина апатична, слаба, слизові оболонки блідо-

рожеві, ШНК (швидкість наповнення капілярів) приблизно 3 сек, тургор

знижений, аускультация – тахікардія (234 уд\хв), тахіпноє (45 дих рухів\хв), без

патологічних шумів, перистальтика слабо прослуховується, пальпація

черевної стінки чалгується, але тварина горбиться, змінений колір райдужної

оболонки, помутніння передньої камери лівого ока.

2) Кіт Мануель, домашній, ♂, 1 рік і 1 місяць, власник Степанова Ю.Т., бул. Л. Українки 12\1

Господарка помітила, що останнім часом збільшився об'єм живота з три тому почалася блювота, а сьогодні вже відмовився від корму. Кіт живе в

квартирі сам. Був підібраний з вулиці. Обробка від екто- та ендопаразитів була

одноразова одразу після взяття додому, вакцинацій не було. Дані огляду:

видимі слизові оболонки слабо істеричні, ШНК приблизно 4 сек, тургор

знижений (складка розправляється повільно), t тіла 40,1°C, при аускультации –

НУБІП України

тахікардія (144 уд\хв), тахіпноє (46 дих. рухів\хв), черевний тип дихання, перистальтика не прослуховується; при пальпації черевної стінки проявлялась напруженість, не болочість, відчувається флуктуація.

3) Кіт Арсен, британський короткошерстий, ♂, 5 міс., власник Артюх В.К., вул. Вокзальна 125.

Власники прийшли зі скаргою на блювоту, пронос, хитку ходу та відсутність координації рухів у kota. Тварина проживає у квартирі, де є ще собака. Раціон – збалансовані, але постійно різні сухі комерційні корми. 4 дні тому проявилася діарея, 2 дні тому блювота і порушення координації рухів.

Дані огляду: t тіла $38,9^{\circ}\text{C}$, тургор шкірної складки знижений, видимі слизові оболонки бліді, сухі, при огляді очей виявлено зміну пігментації райдужної оболонки, помутніння передньої камери ока, при аускультатії грудної порожнини прослуховуються везикулярні шуми, частота дихання – 28 дих.рухів\хв, Частота серцевих скорочень – 145 уд\хв, пальпаторно черевна стінка напружена; виявлена атаксія тазових кінцівок, пригуплення спинальних рефлексів.

4) Кішка Тільда, бурма, ♀, 8 міс, власник Палатна Т.О., вул. Полярна

5

Власниця звернулася до клініки, оскільки тварина вадісна, але вони відмітили погіршення апетиту. Тварина утримується в приватному будинку, у розпіднику. 45 днів тому була злучка. Раціон – комерційний сухий корм. Дані огляду: t тіла $39,9^{\circ}\text{C}$, видимі слизові оболонки блідо-рожеві, тургор знижений, аускультатія - тахікардія (140 уд\хв), тахіпноє (43 дих. рухів\хв), черевний тип дихання, черевна стінка напружена, пальпується флуктуація.

5) Кіт Маркіз, домашній, ♂, 8 міс, власник Прокопчук В.В., вул. Пожарського 15.

Тварину підібрали з вулиці. Живе в приватному будинку, на вільному виході. Їсть домашню приготовану їжу. Власники звернулися зі скаргами на

різке схудення, відсутність або зниженість апетиту вже тиждень, за останні дні стала в'ялою та апатичною. Дані огляду: t тіла 41,0°C, тургор знижений, видимі слизові оболонки блідо-рожеві, при аускультатії виявлено дихання черевного типу, тахіпноє (47 дих. рухів\хв), тахікардія (178 уд\хв), пальпаторно черевна стінка напружена, болюча, виявлено зниження перистальтики.

6) Кішка Соня, сфінкс, ♀, 11 міс, власник Федорчик К.Д., вул. Жилянська 85.

Кішка живе в квартирі разом з 2-ма собаками. Тварину купили у розпліднику 5 міс. тому. Їсть комерційний корм для сфінксів. Начебто у розпліднику вакцинували Біофелл комплекс+сказ. Паспорту немає. Останні 2 тижні з кожним днем знижується апетит, тварина все слабкіша, більше спить, худне, апагічна, на очах помітили певне помутніння, важко піднімається на кінцівки. Дані огляду: тварина кахексична, t тіла 39,7°C, тургор знижений, слизові оболонки блідо-рожеві, аускультатія – тахікардія (154 уд\хв), тахіпноє

(46 ди.рухів\хв), пальпація – черевна стінка м'яка, неболюча; на обох очах помутніла передня камера ока.

7) Кіт Кузьма, боб-тейл, ♂, 10 р. і 4 міс, власник Машковский К.К., вул. Басейна.

Тварина утримується в квартирі з доступом на вулицю, не кастрований. Раціон – домашня приготовлена їжа, можуть давати смаколики зі столу. Кіт жодного разу не був вакцинований. Власники покаржились на те, що в

тварини за останній тиждень збільшився об'єм живота, а 2 дні тому почалася блювота піною із жовцю, а вчора відмовився від корму. Дані огляду: t тіла 40,0°C, тургор значно знижений, видимі слизові оболонки іктеричні, сухі, з очей наявні виділення катарального типу, дихання черевного типу (ЧДР=40дих.рухів\хв), при аускультатії виявлені лише везикулярні шуми, частота серцевих скорочень 150 уд\хв, черевна стінка неболюча, але напружена, округлої форми, пропальповується флюктуація.

8) Кіт Боня, ♂, мейн кун, 1р. і 5 міс., власник Фукса Ю.О., вул. В.Васильківська 121

Кішка у власників живе з 3-х місяців, купили на пташинному ринку.

Утримання квартирне, раціон – комерційні корми, постійно різні.. Власники звернулися зі скаргою не те, що тварина важко стає на задні лапи та в неї збільшився об'єм живота. Дані огляду: t тіла $39,6^{\circ}\text{C}$, тургор знижений, слизові оболонки блідо-рожеві, вологі; аускультация - грудо-черевний тип дихання, частота дихальних рухів - 34 дих рухів хв, частота серцевих скорочень – 146 уд хв, черевко округле, напружене, не болюче, пальпується флюктуация; була виявлена атаксія обох тазових кінцівок.

Після огляду у тварин була відібрана кров на гематологічне та біохімічне дослідження. Результати аналізів представлені у Таблиці 3.1 та Таблиці 3.2.

Таблиця 3.1

Результати загального аналізу крові

Показник/тварина	1	2	3	4	5	6	7	8
Лейкоцити 10^9 10^9 */л	8,4	3,3	4,6	6,7	3,2	6,4	8,6	2,1
Еритроцити	4,5	3,8	3,7	4,4	3,4	4,9	3,8	2,6
Гемоглобін, г/л	97	85	88	97	72	89	83	75
Гематокрит, %	32,0	36,0	29,0	31,0	21,0	32,0	27,0	23,0
Тромбоцити $\cdot 10^9$ /л	244	186	193	204	128	220	254	134
Лейкоцитарна формула								
Юні	0	0	0	0	0	0	0	0
Паличкоядерні нейтрофіли	6	5	10	4	5	7	7	12
Сегментоядерні нейтрофіли	71	59	73	83	77	71	84	76
Лімфоцити	21	29	10	9	10	16	3	5
Моноцити	0	4	2	0	0	2	2	0
Еозинофіли	2	7	5	3	3	4	4	7
Базофіли	0	0	0	1	0	0	0	0

Результати біохімічного аналізу крові

Показник/Тварина	1	2	3	4	5	6	7	8
АлТ, МЕ\л	91,3	298,4	85,7	168,9	296,4	112,7	129,8	199,6
АсТ, МЕ\л	78,0	260,2	83,2	184,5	385,0	108,0	423,4	234,8
Сечовина, ммоль\л	3,2	13,2	9,2	11,5	18,9	12,3	9,7	14,2
Креатинін, мкмоль\л	84,5	162,5	144,0	159,8	178,5	162,8	156,9	159,0
Лужна фосфатаза, МЕ\л	420,0	245,0	174,6	154,6	284,4	158,3	205,2	178,9
Загальний білок, г\л	71,0	84,0	65,2	95,4	91,0	59,9	85,9	73,1
Альбумін, г\л	24,0	21,0	29,2	24,3	35,0	21,3	31,6	31,1
Глюкоза, ммоль\л	6,5	4,2	4,5	6,0	5,9	3,2	4,3	5,6
Загальний білірубін, мкмоль\л	12,4	84,4	8,3	24,4	124,2	12,1	13,3	151,8

Наступною маніпуляцією, що робилася підослідним тваринам, це було УЗ дослідження черевної порожнини та серця (грудної порожнини). Під контролем датчика у тварин з випотом відбиралася рідина методом перитонеальної діагностичної пункції на цитологічне дослідження та тест Рівальта. Якщо випоту не виявляли, відбирали або спинномозкову рідину, або внутрішньоочну рідину (рідину з передньої камери ока) методом діагностичної пункції для цитології. Результати наведені у Таблицях 3.3-3.5.

НУБІП УКРАЇНИ

Таблиця 3.3.

Результати ультразвукових досліджень

1	2	3	4	5	6	7	8
Черевна порожнина							
Збільшені мезентеріальні лімфовузли, новоутворень не виявлено	у черевній порожнині наявна рідина у великій кількості, збільшені мезентеріальні лімфатичні вузли	Збільшені мезентеріальні лімфовузли, новоутворень не виявлено	у черевній порожнині наявна рідина у великій кількості, збільшені мезентеріальні лімфатичні вузли	Збільшені мезентеріальні лімфовузли, новоутворень не виявлено	Збільшені мезентеріальні лімфовузли, новоутворень не виявлено	у черевній порожнині наявна рідина у великій кількості, збільшені мезентеріальні лімфатичні вузли у внутрішніх органах	у черевній порожнині наявна рідина у великій кількості, збільшені мезентеріальні лімфатичні вузли
Серце (грудна порожнина)							
Не проводили	Патологій не виявлено	Не проводили	Патологій не виявлено	Не проводили	Не проводили	Вікові зміни у роботі міокарда	Не проводили

НУБІП УКРАЇНИ

НУБІП УКРАЇНИ

Таблиця 3.4.

Результати дослідження відібраної винітної рідини

Показник	2	4	7	8
варина				
Колір	лимонний	солом'яний	солом'яний	Лимонний
Запах	Специфічний	специфічний	специфічний	Специфічний
Густина	1,040	1,045	1,050	1,040
Пінистість	-	+	+	+
Бактерії	стерильна	стерильна	стерильна	Стерильна
Цитологія	Нейтрофільний транссудат	Макрофаго- нейтрофільний транссудат	Нейтрофільний о- макрофагальний транссудат	Нейтрофільний транссудат
Тест Рівальта	+	+	+	+

Таблиця 3.5.

Результати досліджень (цитологія) спинномозкової та внутрішньочної рідини

Внутрішньочна рідина	
1	прозора желеподібна рідина, добре тягнеться, у мазку багато нейтрофілів та невелика кількість макрофагів
3	прозора желеподібна рідина, добре тягнеться, у мазку багато нейтрофілів та невелика кількість макрофагів
5	прозора желеподібна рідина, добре тягнеться, у мазку багато нейтрофілів та невелика кількість макрофагів
6	прозора желеподібна рідина, добре тягнеться, у мазку багато нейтрофілів та невелика кількість макрофагів
Спинномозкова рідина	
1	Густа, клейка, прозора, добре тягнеться, співвідношення лімфоцити:нейтрофіли 1:4, плеоцитоз,
3	Густа, клейка, прозора, добре тягнеться, співвідношення лімфоцити:нейтрофіли 1:4, плеоцитоз
5	Густа, клейка, прозора, добре тягнеться, співвідношення лімфоцити:нейтрофіли 1:4, плеоцитоз
6	Густа, клейка, прозора, добре тягнеться, співвідношення лімфоцити:нейтрофіли 1:4, плеоцитоз

Таблиця 3.9.

Результати дослідження наявності активного коронавірусу котів методом RT-PCR

Тест\тварина	1	2	3	4	5	6	7	8
RT-PCR	+	+	+	+	+	+	+	+

Також у лабораторію «ЄвроЛаб» була надіслана сироватка котів для визначення α -1-кислого глікопротеїну. Результати висвітлені у Таблиці 3.10.

Таблиця 3.10.

Результати досліджень сироватки на вміст α 1-кислого протеїну у котів

Тест\Тварина	1	2	3	4	5	6	7	8
α -1-кислий глікопротеїн, МКГ/мл	1670	1850	2176	1845	1863	1792	2806	2004

Таким чином, за допомогою чіткого алгоритму діагностики, нам вдалося встановити точний діагноз – FCoV (FIP) котів. Оскільки не існує 100% ефективного лікування проти цієї хвороби, ми змогли запропонувати власникам спробувати подовжити життя медикаментозно або одразу еутаназувати. Всі господарі погодилися на еутаназію з гуманної точки зору.

3.5. Фактори, що сприяють поширенню FCoV серед котів

З 5 котів з діагнозом FIP, у чотирьох виявляється інший діагноз. У багатьох котів діагностуються якісь інші, часто вилковні, хвороби, і з'ясовується, що деякі кішки зовсім не хворі! Зрозуміло, лікування кішки від FIP, якщо вона не хвора їм, могло б завдати шкоди.

FIP конкурує з вірусом котячої панлейкопенії, що є причиною смерті кішки. Очевидне збільшення поширеності FIP може бути безпосередньо пов'язане зі змінами в фелінології за останні 30 років – все більша кількість котів живуть в одному приміщенні, завдяки чому рівень дози патогенів у

фекаліях постійно підвищується, які в іншому випадку могли б бути закопані у відкритому ґрунті. Популярність і, як наслідок, збільшення розведення чистокровних котів призвели до втрати імунного захисту, пов'язаного з генетичним різноманіттям та гібридною енергією. Велика кількість котів частково проведе своє життя в притулках. Цей спосіб життя може призвести до вищої коронавірусної дози (через потік та підстилки), підвищений стрес до відлюдненої кішки, і одночасно, іноді до імуносупресії, які ускладнюють здатність kota запобігти інфекціям.

Всі ці фактори сприяють поширенню і збільшенню інфекцій FCoV та пов'язаний з ними FIP. Фактори, пов'язані з розвитком FIP, обговорюються далі.

Вплив віку тварини

Загалом, у kota будь-якого віку може розвинути FIP, кошенята та кішки до 2 років мають найбільший ризик; другий пік підвищеного ризику - кішки старші 10 років. Конкретніше, у кошенят розвивається FIP після відлучення і більшість молодих котів піддаються зараженню між 3-ма і 16-ма місяцями. Такі кошенята мають більший ризик розвитку FIP, що може бути пов'язано з більш високим вірусним навантаженням, який в цілому зустрічається у кошенят частіше порівняно з дорослими кішками; через їх незрілі імунні системи, або через велику кількість стресових подій, які, як правило, трапляються з кошенятами (вакцинація, переїзди та кастрація). Крім того, у кошенят швидше за все, буде розвиватися FIP після першої зустрічі з FCoV.

Вплив породи тварини

Існує багато доказів тому, що племінні кішки більше піддаються ризику розвитку FIP, ніж бродячі. Це може бути, тому що чисте розведення котів пов'язане з втратою генетичного різноманіття. Імунна система чистопородних котів може бути не настільки ж міцною, як у звичайних котів; і дійсно, дослідження котяного лейкоцитарного антигену (FLA, котячий еквівалент основного комплексу гістосумісності) показав, що бірманська порода в

середньому складала 2,8 алелі FLA, порівнюючи з 6 іншими породами. Або це може бути тому, що заводчики котів зазвичай мають декілька котів, і вони, як правило, обмежують волю котів у приміщенні - збільшується вірусна доза, на яку вони піддаються, одночасний стрес і хвороби. Американські заводчики і 8% шведських заводчиків повідомляють, що мали хоч коли-небудь кішку з FIP. Результати різняться між дослідженнями - в одному дослідженні спадкування FIP сприйнятливість була продемонстрована лише у перських котів. 83 В іншому дослідженні - перська, бірманська, екзотична короткошерсна, російський голубий і сіамська кішки не мали підвищеного ризику розвитку FIP, тоді як абіссинська, бенгальська, бірманська, гімалайська, девон-рекс - навпаки. В ретроспективному дослідженні неврологічних розладів, бірманські кішки були представлені як кішки, що мають ризик FIP.

3.6. Профілактика FCoV та розвитку FIP

3.6.1. Запобігання розвитку FIP у котів та кошенят

Найкращий спосіб запобігти розвитку FIP у кішки - це уберегти її від зараження коронавірусом котів. Коронавірус котів (FCoV), який викликає вірусний перитоніт котів, виділяється з фекаліями. Зараження коронавірусом відбувається, коли кішки ковтають (або вдихають) вірус FCoV - дуже заразний вірус, і для його поширення досить крихітної пилинки котячого наповнювача з лотку, яким скористалася кішка, заражена корона вірусом.

Тому найкращий спосіб запобігти зараженню котів коронавірусною інфекцією - це зменшити ризик виникнення FIP і елімінувати FCoV у ваших котів - не давати кішкам контактувати з фекаліями інфікованих котів. Найкраще, якщо кішки «ходять у туалет» на вулиці (якщо це для них безпечно). Однак, якщо це неможливо, інший вихід - ретельна гігієна лотка.

Коронавірус котів дуже рідко виділяється зі слиною, сльозами і сечею, тому зараження котів через прямий контакт з інфікованою кішкою малоймовірно навіть при тісному контакті, такому, як, наприклад, бійка, епаровування або вилизування один одного.

Другий поширений спосіб зараження - це випадковий контакт незаражених котів з крихітними частинками інфікованих фекалій, які потрапили на взуття, одяг, руки людей, совки для прибирання екскрементів тощо. Заражені кішки, ймовірно, ковтають вірус при вилизуванні, або коли крихітні частинки фекалій потрапляють до них в корм - саме з цієї причини рекомендовано використовувати наповнювач, який не дає цілу (тобто не розноситься на лапак) і розміщувати лотки з наповнювачем і тарілки з їжею в різних приміщеннях.

Гігієна лотків допомагає запобігти передачі FCoV і зменшує дозу вірусу, впливу якому піддається кішка:

1. Забезпечення як мінімум по одному лотку для кожної кішки, що живе у будинку - переважно в різних кімнатах - і ставити їх треба якнайдалі від тарілок з їжею. Закриті або самоочисні лотки з наповнювачем, можливо, є найкращим вибором. Моя колега натренувала своїх котів користуватися індивідуальними лотками, запобігаючи передачу вірусу від кішки-носія до неінфікованої кішки. Деякі господарі привчають котів користуватися унітазами.

2. Використовувати наповнювач, що не розноситься на лапах. Вид наповнювача впливає на поширення коронавірусу серед котів. На даний момент мені не відомо жодного виду наповнювача, який повністю запобігав би передачу FCoV, але використання такого наповнювача, який розноситься на лапах мінімально і який володіє деякими противірусними властивостями - хороша ідея. Гарний приклад - силікагель.

3. Покласти клейкий килимок перед лотком. Можна покласти перед лотком килимок, на якому будуть залишатися частинки наповнювача з лап котів, коли вони будуть виходити з лотка, і це допоможе запобігти поширенню вірусу по дому.

4. Часто прибирати за допомогою пилососу, щоб видаляти з приміщення мікроскопічні заражені частинки фекалій котів.

5. Видаляти з лотка використаний наповнювач як мінімум раз в день.

Вірус виділяється в неймовірній кількості, що становить мільярди частинок вірусу на грам фекалій. Було встановлено, що в будь-якому будинку кількість котів, у яких розвивається FIP, співналежить з кількістю вірусу, присутнім в приміщенні - чим більше в будинку вірусу, тим у більшої кількості котів розвивається FIP. Очевидним способом зменшення кількості вірусу в будинку є якомога швидше прибирання інфікованих фекалій.

6. Стерилізація лотків з використанням дезінфікуючих засобів та

пару або окропу як мінімум раз на тиждень.

Коли в будинку є кішки, дезінфікуючі засоби необхідно вибирати дуже ретельно, так як багато з них містять фенол, токсичний для котів – треба бути особливо обережним із засобами, що містять компоненти, отримані з сосни, які містять фенол. Мої уподобання серед засобів дезінфекції - це пара, окріп, господарський відбілювач і медичний спирт. Господарський відбілювач (гіпохлорит натрію, наприклад, «Доместос») в розведенні 1:32 вб'є коронавірус котів. Відбілювач дезактивується такими речовинами, як фекалій або їжа, тому лотки і миски для корму необхідно вимити до дезінфекції - можна використовувати для цього засіб для миття посуду «Fairy Washing Up Liquid». Обов'язково потім ретельно змивати дезінфікуючий засіб.

Недолік відбілювача полягає в тому, що він володіє запахом, який спонукає котів мочитися в тому місці, де він був застосований, тому краще його не використовувати там, де кішки мочилися повз лотка - в такому випадку краще використовувати окріп або пар і ферментні/бактеріальні засоби для видалення запаху. Не слід використовувати дезінфікуючі засоби разом із засобами на основі бактерій, оскільки вони вб'ють бактерії і засіб на основі бактерій втратить свій ефект.

Для дезінфекції поверхонь і мисок можна сполоснути їх 5% розчином питної соди і змити його через хвилину.

Для того, щоб інактивувати вірус на тканинах, можна нанести на них дезінфікуючий засіб на 10 хвилин; в приміщеннях, де міститься багато котів,

не слід класти килими, особливо з поліестеру, оскільки їх складно дезінфікувати.

Зараз є у продажу побутові пароочисувачі, вони безпечні у використанні (якщо кішка не підходить близько до пару) і вони також вбивають цисти найпростіших, які не може знищити практично ніщо інше,

тому такі пароочисувачі - відмінний вибір для заводчиків, перетримок і волонтерів котів, які утримують у будинках багато котів. Слід проводити обробку приміщень, в які кішки мають доступ, раз в тиждень або раз на місяць

- залежно від кількості котів: чим їх більше, тим частіше необхідно проводити дезінфекцію.

Що стосується дезінфекції рук, очевидно, в умовах розплідника найкраща ідея - використовувати гумові рукавички, щоб захистити руки від впливу дезінфікуючих засобів, але для дезінфекції рук, наприклад, на виставці котів, зазвичай як антисептик для рук використовується ізопропіловий спирт.

Щоб вбити коронавірус на руках, треба було б тримати їх в хлоргексидині цілу годину.

3.6.2. Обстеження котів на предмет присутності ризику хвороби FIP

Якщо кішки виходять на вулицю або містяться невеликими групами, наприклад, у розплідниках котів, то буде більш доцільно перевірити котів на наявність антитіл до коронавірусу котів (FCoV), вірусу, що викликає FIP, ніж робити аналіз фекалій методом ПЦР зі зворотною транскрипцією на предмет виділення вірусу.

Для досліджень на антитіла до FCoV беруть зразок крові. На розсуд ветеринарного лікаря аналіз можуть зробити в клініці експрес-методом (і через кілька хвилин ви отримаєте результат) або відправити кров в лабораторію (що означатиме, що результат ви отримаєте через кілька днів).

Перевага лабораторії з хорошою репутацією полягає в тому, що є можливість отримати кількісний результат, так званий "титр антитіл до коронавірусу" - ця інформація корисна, коли необхідно відстежувати динаміку антитілоутворення у кішки. Потрібно переконатися в тому, що

лабораторія, яка виконує негативний контроль, який визначається як менш 1:25: є тести, в яких використовується початкове розведення проби 1:100 або більше, при якому більшість котів, інфікованих коронавірусом, не виявляється.

Антитіла до коронавірусу котів з'являються приблизно через 3 тижні після зараження кішки. За винятком цих перших трьох тижнів, негативний результат аналізу на антитіла до коронавірусу означає, що кішка не заражена. Якщо у кішки нульовий або негативний титр антитіл до коронавірусу, потрібно зробити все, щоб запобігти їх контакт з лотком інфікованої кішки і розглянути питання про застосування вакцини від FIP.

Позитивний результат аналізу на антитіла до FCoV показує, що кішка контактувала з вірусом, при цьому ймовірність того, що в момент проведення дослідження вона виділяє вірус в навколишнє середовище, становить приблизно один до трьох (33%) (чим вище титр антитіл, тим більше, ймовірно, що кішка виділяє вірус, і, з іншого боку, чим нижче титр антитіл, тим менше ймовірність того, що кішка виділяє вірус). Якщо всі кішки, що м'ячяться в одному будинку і у них є доступ до лотка, яким користується кішка, хвора FIP, висока ймовірність того, що вони контактували з коронавірусом, тому у них будуть титри антитіл до FCoV, і результати їх аналізів мало що скажуть, якщо тільки не ставити за мету постаратися довністю позбутися від вірусу в розпліднику, регулярно здаючи аналізи кожні кілька місяців (для того, щоб відстежити момент, коли титр їх антитіл знизиться до нуля).

Якщо у кішки є антитіла до FCoV, можливо, має сенс виконати ще деякі інші дослідження крові (перевірка рівнів глобуліну і АГР і визначення кількості лімфоцитів і еритроцитів), щоб спробувати визначити, чи не знаходиться ваша кішка на ранній стадії розвитку FIP. Крім того, слід уважно спостерігати за станом котів протягом декількох місяців, щоб виявити ранні ознаки FIP. Потрібно уважно слідкувати, чи не виникають ранні симптоми розвитку FIP у інших котів. Чим раніше буде розпочато лікування від FIP, тим більше у кішки буде шансів на одужання.

Краще, якщо будуть виявлені ранні ознаки того, що у кішки розвивається FIP. Господарі мають пам'ятати звичайний колір ясен, носа і внутрішньої поверхні повік кожної кішки індивідуально, щоб побачити зміни, якщо вони виникнуть.

Спостереження за станом очей кішки: можливо, господар заглядає в прекрасні очі своєї кішки кожен день, але слід взяти за правило уважно оглядати очі кішки кожні кілька тижнів - запам'ятати їх колір, придивлятися, одного чи розміру зиниці і чи швидко вони звужуються при яскравому світлі; чи не тремтить очне яблуко; чи прозора передня частина ока між райдужною оболонкою і рогівкою.

Увага до ваги: зважувати котів потрібно щомісяця (кошенят - щотижня) і записувати їх вагу в календарі, щоденнику або таблиці.

У керівництві Всесвітньої Асоціації ветеринарії дрібних тварин (WSAVA) зазначено, що оптимальним станом для котів є стан, відповідне 4 або 5 балам, згідно їх уніфікованій шкалі (Таблиця 2.5).

Таблиця 3.11.

Уніфікована шкала кондиції котів (WSAWA)

НУБІП України	Надто худі	1	В короткошерстих котів видніються ребра, жировий прошарок не пальпується, виражена складка жа череви. Поперекові хребці та крила клубової кістки легко пальпуються
		2	В короткошерстих котів видніються ребра. Помітні поперекові хребці з мінімальною м'язовою масою, присутня явна складка шкіри на череві. Жировий прошарок не пальпується
		3	Ребра легко пальпуються, на них є мінімальні жирові відкладення. Помітні поперекові хребці. За ребрами помітна талія. Мінімальний жировий прошарок на череві
		4	Ребра легко пальпуються, на них є мінімальні жирові відкладення. За ребрами помітна талія, є легка складка шкіри на животі. Жировий прошарок на череві відсутній
		5	Ідеальні пропорції! За ребрами спостерігається талія. Ребра пальпуються, на них є невеликі жирові відкладення. Жировий прошарок на череві мінімальний
НУБІП України	Ідеальна конфігурація	6	Ребра пальпуються з легким надлишком жирового прошарку, талія та жировий прошарок на череві різняться, але не очевидно. Складка шкіри на череві відсутня
		7	Ребра пальпуються важко, на них жировий прошарок середньої товщини. Талію видно погано. Помітне округлення черева, помірний жировий прошарок на череві
		8	Ребра не пропальповуються, на них надлишок жирових відкладень, талія відсутня. Очевидне округлення черева та випуклий жировий прошарок на череві. Видніються жирові відкладення в поперековій частині
НУБІП України	Надто товсті	9	Ребра не пальпуються, на них товстий жировий прошарок, така сама і в поперековій частині тіла, морді та кінцівках. Черево розтягнуте, талія відсутня, велика кількість жирових відкладень на череві

Клінічні прояви хвороби FIP є результатом неправильної імунної відповіді на коронавірусну інфекцію котів (FCoV). Це дивно, але якби у котів на 100% розвивалась імунна відповідь, у них не виникало б FIP. На щастя, у більшості котів успішно розвивається імунна відповідь, вони виділяють коронавірус в зовнішнє середовище протягом декількох тижнів або місяців і позбавляються від нього. Проблеми виникають у котів, імунна відповідь яких

знаходиться між двома цими типами, і імунна система яких не виробляє достатню імунну відповідь по одній з наступних причин:

- вони молоді (кошенята)
- вони старі (літні кішки)
- їх імунна система пригнічена хронічним або гострим хворобим
- у них погане харчування
- вони в стресі
- у них є інша інфекція, що придушує їх імунну систему (наприклад вірус лейкемії котів (FeLV) або вірус імунодефіциту котів (FIV))
- вони отримують імнесупресивні препарати
- для попередження вагітності
- для лікування хронічного хвороби (наприклад кортикостероїди для лікування міліарного дерматиту або хіміотерапія при раку)

Тому єдиний доступний для нас спосіб запобігання розвитку FIP - свідомо і відповідально оберігати котів, які перебувають у групі ризику, від впливу імнесупресорів, якщо це можливо. Ми можемо знизити ризик розвитку FIP у кішки, якщо перевіримо її на FCoV (використовуючи тест на антитіла), перш ніж вона буде піддана стресу або перш ніж призначити певні препарати.

Відповідно, якщо імунітет кішки вже пригнітується чим-небудь з перерахованого вище, потрібно прийняти додаткові запобіжні заходи, щоб уберегти кішку від зараження коронавірусами, захистивши її від контакту з вірусом.

3.6.3. Запобігання виникненню FIP - не допускати ситуацій, в яких кішки будуть відчувати стрес

Хронічний стрес пригнічує імунітет, і тварини, які його відчують, більш схильні до всіх інфекцій. Для запобігання виникненню FIP у кішки, зараженої коронавірусом, важливо звести стрес до мінімуму. Вважається, що саме стресова подія в житті кішки провокує розвиток у неї FIP. Найбільш небезпечним періодом в плані розвитку FIP є перші 6-12 місяців після першого

зараження коронавірусом. Чим довше можливо відкладати будь-яку із ситуацій, що призводять до стресу, тим більше шансів буде у кішки позбутися коронавірусу. У більшості випадків виділення FCoV триває 2-3 місяці, і багато подій, що викликають стрес, можна відкласти до того часу, коли кішка звільниться від інфекції (Таблиця 2.4).

Таблиця 3.12.
Протокол щодо запобігання виникнення стресу у котів

Фактор стресу	Як його уникнути
Розміщення кішки в готелі для тварин	Попросити сусідів або помічників доглядати кішку під час відпустки господарів
Планові операції	Якщо можливо відкласти операцію (наприклад, кастрацію), то відкласти до того часу, коли кішка елімінує корона вірус
Вагітність, роди	Використовувати препарати, що придушують статеву охоту не можна, оскільки вони часто подавляють імунітет. Якщо відвезти кішку до самця для розмноження, це може стати для неї стресом, так само, як і роди. Однак, короточасний гострий стрес операції зі стерилізації буде більш безпечним, ніж хронічний стрес, пов'язаний з постійними тічками, чи вагітністю, чи лактацією.
Зміна місця проживання	Бажано не переїжджати до тих пір, поки кішка не позбудеться FCoV
Нові члени сім'ї – дитина, собака, кішка	По можливості відкласти їх появу в сім'ї до тих пір, поки кішка не елімінує вірус. Мало того, що поява нових котів було б стресом для кішки, яка бореться з корона вірусом, ще одна причина не робити цього полягає в тому, що таким чином ми запобігаємо зараження котів серйозними інфекціями, такими як вірус лейкемії котів, який може спровокувати розвиток FIP
Занадто багато котів в одному будинку	Кішки можуть переживати стрес там, де утримуються більше 6 котів в одній сім'ї, і в той же час передача будь-якої з них в іншу сім'ю також буде стресом для кішки та несе в собі ризик виникнення FIP.
Передача кішки в іншу сім'ю	Можливо, є сенс подумати про розширення території – наприклад, вигулюючи котів у певному окремому вольєрі.

Супутні хвороби	Погані зуби або інфекція на шкірі можуть призвести до хронічного стресу, який буде мати набагато більший імуносупресивний ефект, ніж гострий стрес, пов'язаний з візитом до ветеринара
Вакцинація	Якщо кішка була двічі вакцинована в дитинстві та отримала контрольну вакцинацію у віці 1 року, можна прострочити чергову вакцинацію на кілька місяців, до тих пір, поки кішка не елімінує FCoV зі свого організму. У більшості випадків виділення FCoV продовжується 2-3 місяці. По суті ревакцинацію необхідно проводити раз в 3 роки, незважаючи на те, що часто в інструкціях виробників вказано, що ревакцинація повинна проводитися щорічно (але треба враховувати епізоотичну ситуацію в кожному окремому регіоні).
Транспортування кішки в переносці/корзині	Очевидно, що бажано уникати поїздок з кішкою, що інфікована FCoV, але іноді є така необхідність кудись відвезти кішку. Заздалегідь має бути підготовка до цього: треба вибирати переноску із зйомною верхньою частиною - так кішка зможе залишатися в нижній половині переноски, в той час, як лікар буде її оглядати; бажано покласти в переноску використані підстилки (не тільки що випрані - потрібні підстилки з запахами, знайомими кішці); привчати кішку до транспортування бажано з дитячого віку. У кошенят буває короткий період - у віці з 2 до 9 тижнів - коли вони можуть звикнути до чого завгодно - треба саджати їх в переноски в цьому віці і навіть брати з собою в короткі поїздки, щоб привчити їх до поїздок.
Виставки	Кішка виставки не має відвідувати до тих пір, поки не мине загроза розвитку в неї FIP (тобто чи вона звільниться від вірусу або пройде більше року з того моменту, як вона була ім інфікована)

Можливе застосування наступних засобів боротьби зі стресом:

- М'ята для котів: очевидно, м'ята надає заспокійливу дію на котів, тому можна давати їм побільше іграшок з котячою м'ятою. Її легко вирощувати самостійно (*Nepeta cataria*).

- Надати кішці місце, де вона зможе ховатися: простий і ефективний спосіб зменшити стрес у лякливих котів - це облаштувати для них побільше схованок, де вони можуть ховатися і відчувати себе в безпеці - це можна зробити легко і без великих витрат, наприклад, використавши картонну коробку.

- Felipay®: можливо має сенс придбати у ветеринарній аптеці цей засіб з дифузором - це аналог феромону личьових залоз кішки, що сприяє зменшенню стресу.

- α -касозепін: (міститься в харчовій добавці Zylkene® (виробник Schering-Plough) і дієті Royal Canin Feline Calm diet і коров'ячому молоці), як було доведено, зменшує ознаки занепокоєння у котів. Особисто я не прихильниця того, щоб давати молоко кішкам (та й людям), однак сире молоко з ферми, ймовірно, буде краще переноситися кішкою, ніж піддане інтенсивної обробці молоко, яке продається в супермаркетах. Обов'язково треба спостерігати чи не викличе вживання коров'ячого молока у кішки або кошеня діарею. Якщо це станеться, треба припинити давати молоко. Дієта Royal Canin Feline Calm Diet, яка містить α -касозепін і L-триптофан, призначена для зменшення стресу, але в ідеальній ситуації її треба починати давати до настання події, що викликає стрес.

✓ Стерилізація кішки, у якої виявлені антитіла до FCоV
Короткочасний сильний стрес, пов'язаний зі стерилізацією, краще, ніж застосування препаратів для придушення статевої охоти / протизаплідних засобів у котів, заражених коронавірусом.

Ідея в тому, щоб відразу господар з кішкою увійшли в кабінет і лікар негайно зайнявся кішкою, оглянув її перед операцією і дав їй заспокійливе у вашій присутності. Бажано покласти в переноску якусь річ господаря або її власну і попросити лікаря тримати її близько кішки до і після операції - так, щоб в той час, коли кішка буде відчувати стрес, вона відчувала знайомий запах. Можливо, має сенс тримати поблизу і іграшку з котячою м'ягкою.

✓ Запобігання зараженню вірусом лейкемії котів (FeLV)

Вірус лейкемії котів (FeLV) - це вірус, що дуже сильно пригнічує імунітет: 85% котів, заражених FeLV, гинуть протягом 3,5 років з моменту зараження. На відміну від FCoV, вірус FeLV передається при контакті тварин між собою (тобто не через заражене зовнішнє середовище). Можливо, кішка буде справлятися з коронавірусною інфекцією, але якщо до неї приєднається FeLV, цього буде достатньо, щоб у кішки почав розвиватися FIP. Тому треба зробити все можливе для того, щоб запобігти зараженню котів вірусом FeLV.

Більшість заводчиків котів щорічно здають аналізи своїх котів на FeLV, і багато організацій, що займаються порятунком котів, перевіряють котів на FeLV перед тим як прилаштувати, але якщо брати в свій будинок нову кішку або кошеня, треба обов'язково показувати результати досліджень на FeLV, і при виникненні сумнівів, прездавати аналізи цієї кішки.

Дослідження - це звичайний аналіз крові, який можна виконати в клініці за 20 хвилин. Негативні результати зазвичай бувають достовірні, а проби, за якими отримано позитивний результат, необхідно направляти для підтвердження в додаткову лабораторію.

✓ Вакцинація від FeLV

Я рекомендую робити щеплення від FeLV тільки тих котів, які дійсно будуть мали контакт з FeLV. Якщо кішка одна проживає в будинку, яка ніколи не виходить на вулицю - не буде контактувати з FeLV, людина не принесе її додому (на відміну від вірусу панлейкопенії). Вакцина від FeLV належить до числа вакцин, які найважче переносяться кішками, і ад'ювант, який використовується в деяких вакцинах від FeLV, може бути додатковим стресом.

Кошенят прищеплюють від FeLV з 8-тижневого віку, друге щеплення робиться через 3-5 тижнів, третє щеплення - через рік.

✓ Запобігання зараженню вірусом імунодефіциту котів (FIV)

Вірус FIV володіє менш сильним імуносупресивним ефектом, ніж FeLV, але тим не менш, краще його уникати. FIV передається від кішки до кішки при прямому контакті, особливо під час бійок, тому у котів, які бувають поза

домом, ризик вище, особливо в регіонах, де багато що котів, що загубилися або зличавілих котів, у яких найчастіше зустрічається цей вірус.

✓ Не давати кішці "контрацептиви"

Визначитися з вибором, стерилізувати чи кішку або піддавати її ризику операції або родів, які, можливо, спровокують розвиток FIP, непросто. Однак контрацептиви (мегестролу ацетат) і ін'єкції протитічки (наприклад, пролігестон) спричиняють у котів сильну імуносупресивну дію і несуть в собі набагато більший ризик, ніж хірургічне втручання або роди. Застосування цих контрацептивів також може викликати рак молочних залоз, діабет, ожиріння і інфекцію матки.

3.6.4. Лікування кортикостероїдами

Кортикостероїди часто застосовують у ветеринарній практиці за різними показниками. Іронія в тому, що препарат, який є частиною терапії при FIP, може призводити до розвитку FIP у кішки, яка без стероїдів виграла б битву з вірусом – це одна з причин, за якими настільки важливо підтвердити діагноз FIP. Якщо кішка не інфікована FCoV, часто кортикостероїди є недорогим і ефективним засобом при лікуванні багатьох захворювань, але слід уникати їх тривалого застосування, оскільки вони можуть призвести до розвитку ожиріння, цукрового діабету та загострення прихованих інфекцій, таких як герпесвірус котів або лейшманіоз.

3.6.5. Хіміотерапія при раку і інших хронічних хворобах

Імуносупресивні препарати, такі як циклофосфамід, вінкрестин або циклоспорин А (наприклад, «Atopica»), що застосовуються для лікування раку та при хронічних шкірних захворювань, пригнічують клітинно-опосередкований імунітет – частину імунної відповіді, яка вважається відповідальною за запобігання FIP. Перш ніж почати таке лікування, необхідно перевірити кішку на антитіла до FCoV.

3.6.6. Вакцинація від FIP

Вакцина проти FIP називається Felocell FIP®; або іноді Primucell FIP®, яку виробляє Zoetis (раніше Pfizer), що включає в себе чутливий до

температури мутований штам FCoV DE2-FIPV, який розмножується в епітелії верхніх дихальних шляхів, але не при високій внутрішній температурі тіла. Ця вакцина, що вводиться інтраназально, виробляє місцевий імунітет в місці, де FCoV першим входить в тіло - ротоглотка - а також індукує більш тривалу відповідь СМІ. Вакцина доступна в Сполучених Штатах з 1991 року і введена в деяких європейських країнах (в Україні вакцина відсутня). Існує сумнів щодо цієї вакцини - це її безпечність та ефективність. Питання безпеки полягає в тому, чи вакцина може викликати ADE. Незважаючи на те, що в деяких експериментальних дослідженнях вакцини, був зареєстрований випадки виклику ADE, але переважна кількість досліджень доводить, що Primucell безпечний. Крім того, негативні побічні ефекти від вакцинації, такі як чхання, блювання або діарея, статистично не відрізнялися між вакцинованою групою та групою плацебо.

Вакцинація Primucell викликає сероконверсію, і хоча вона може бути на більш низькому рівні, ніж та, що викликана природною інфекцією, вона все одно продукує низький титр антитіл. Коли виділяють вірус вакцини ороназально протягом 4 днів.

Рекомендація для вакцинації: задати котам дві дози протягом 3 тижнів кошенятам старше 16 тижнів. Незважаючи на цю рекомендацію, вакцину також задавали 9-тижневим кошенятам і виявили, що для останніх вона також безпечна. У цих кошенях вакцина не заважала зараженню; однак, кількість FCoV, виділеного з кишечника та мезентеріальних лімфатичних вузлів, була значно зменшена. Вакцина безпечна для введення вагітним кішкам і не впливає на смертність або здатність до відтворюваності у розплідниках. Вакцина також безпечна для введення одночасно з іншими вакцинами та також котам, інфікованими вірусом котячого лейкозу. Вакцину необхідно періодично вводити для підтримки імунітету.

Ефективність вакцини була поставлена під сумнів, оскільки штам вакцини є коронавірусом серотипу II, а більш поширений в зовнішньому середовищі коронавірус серотипу I. Оскільки вакцина діє частково,

стимулюючи місцевий імунітет, вона менш ефективна, якщо вірус вже оминає слизові оболонки. Очевидно, звідси випливає, що Primucell ефективний у котів, які не були піддані дії FCoV (або є серонегативними), а не у серопозитивних котів. Встановлено, що ефективність препарату Primucell як профілактичної ланки становить від 50% до 75%. Наступне покоління вакцин проти FIP може включати генетично модифіковану FCoV.

Це хороша вакцина, яка рятує багатьох (хоча і не всіх) котів від FIP. Проте вакцина не може працювати у котів, які вже інкубують цю хворобу, тому немає сенсу використовувати його у котів, які вже були інфіковані котячим корона вірусом, тобто. немає сенсу використовувати його у котів, які мають антитіла FCoV.

Якщо у господарів вже є FCoV-інфіковані кішки, але вони вирішили завести нового kota чи кошеня, в будь-якому випадку, необхідно переконатися, що нова кішка має повний курс FIP-вакцини, перш ніж підпустити до лотків, підстилки і т. д. інфікованих котів. Хоча варто пам'ятати, що вакцина не рятує 100% котів від FIP (приблизно 75% ймовірного захисту), тому необхідно вживати додаткові заходи, щоб максимізувати можливості kota уникнути FIP.

Експрес-тест крові на антитіла до FCoV дозволить дізнатися, чи зустрічалися кішки з вірусом - якщо це так, то будуть виявлені антитіла до FCoV. Якщо результат аналізу на антитіла до FCoV буде негативним, або їх зміст буде незначним, то шкоди від введення дози вакцини не буде. Якщо зміст антитіл буде дуже високим, можливо, треба буде провести додаткові дослідження на FIP і з'ясувати, чи немає у цієї кішки початкової стадії FIP.

3.6.7. Дієта, раціон для кішки або кошеня, що сприяє запобіганню FIP

Слід враховувати, що коли йде зміна раціону кішки, робити це слід повільно і поступово, інакше кішка буде з апетитом поїдати новий корм кілька днів, потім він їй набридне і вона до нього більше ніколи не доторкнеться! Вводити новий корм потрібно так: дати його в один із прийомів їжі, потім повернутися до старого раціону на кілька годівень, після чого знову дати

кішці трохи нового корму, і т.д., поступово збільшуючи частоту дачі нового раціону, до тих пір, поки отримання нового раціону протягом одного годування не стане нормою для кішки. На те, щоб ввести в раціон кішки новий корм поступово, буде потрібно щонайменше місяць. Деякі кішки надають досить сильний опір цьому процесу і вимагають корм, якому вони самі віддають перевагу. Я можу тільки порадити проявити власникам твердість і наполегливість, і дозволити їхньому маленькому другу поголодувати протягом одного дня (але не більше ніж один день).

Важливо не задавати L-лізин кішкам, якщо вони знаходяться під загрозою розвитку FIP! L-лізин абсолютно протипоказаний кішкам, у яких може розвинутися FIP, оскільки він є антагоністом аргініну, який необхідний імунній системі.

3.6.8. Профілактика котячого інфекційного перитоніту у розплідниках

Породисті кішки більш схильні до ризику розвитку FIP, ніж непородисті. Навіть в розплідниках, де немає FIP епідемії, будуть виникати проблеми в кошенят, такі як діарея і ураження верхніх дихальних шляхів. Низькорослість і нерівномірний приплід на момент вакцинації можна вважати сигналом, що FCoV є ендемічним і вказати, що необхідні певні обмежувальні заходи.

Ліквідація FCoV у чистопородних котів може стримуватися тим, що було названо "страусовим синдромом" серед селекціонерів котів. Цей синдром характеризується небажанням знати статус FCoV своїх котів. Однак ліквідація FIP у чистопородних котів повинна бути метою добросовісних селекціонерів.

Гарна гігієна та розведення котів просто необхідні для мінімізації рівня та поширення FCoV.

3.6.9. Профілактика котячого інфекційного перитоніту в притулках

Поєднання вакцинації котів Primucell перед тим, як вони входять у притулки, або як тільки вони вступають, відмінна гігієна, дезбар'єри для та зменшення стресу – дієві заходи для запобігання FIP в умовах притулку. Котів слід утримувати окремо від собак не тільки для зменшення стресу, але й для запобігання контакту з CCoV.

Короткий висновок до розділу власних досліджень

Тільки симптомів недостатньо для того, щоб поставити діагноз. Перебіг хвороби зовні схожий з іншими хворобами, тому покладатися потрібно тільки на правильно зроблений аналіз. Лабораторні дослідження на коронавірус у котів це – гістологія, гематологія, біохімія, серологічні тести, імунофлуоресцентні тести і RT-PCR. В останньому випадку матеріалом для дослідження служить кал, плазма крові, асцитна і плевральна рідини. Важливо пам'ятати, що навіть позитивний аналіз на наявність коронавірусу – це не вирок! Не потрібно одразу еутаназувати тварину, цілком можливо, що вдалося ідентифікувати початкову стадію хвороби і кішку можна врятувати. Якщо кошени було придбано в розпліднику, можна попросити довідку про виконаний аналіз на даний вірус або передати його.

Щоб звести до мінімуму наслідки ураження коронавірусом, рекомендовані: хороший догляд; постійна гігієна; високий вміст білку в кормі; регулярна дегельмінтизація; застосування курсами, під наглядом лікаря, антиоксидантів, таких вітамінів, як А, С і Е і цинку.

РОЗДІЛ 4.

АНАЛІЗ ТА УЗАГАЛЬНЕННЯ ОДЕРЖАНИХ РЕЗУЛЬТАТІВ, ЇХ
ЕКОНОМІЧНЕ ОБГРУНТУВАННЯ

4.4. Загальний висновок щодо діагностики FCoV та FIP

Загальновідомо, щоб вилікувати тварину, треба її правильно діагностувати і визначити від чого лікувати. З кожним роком кількість нових досліджень та відкриттів росте із геометричною прогресією. Так само і прогресують хвороби: вони спалахують як ензоотії, мутують, утворюють більш агресивні штами, заражають все більшу кількість тварин.

У зв'язку з цим, однією з поставлених задач цієї роботи було скласти чіткий та дієвий протокол діагностування корона вірусу котів та FIP в умовах ветеринарної клініки та доповнення певних протоколів діагностики котів в умовах розплідників та притулків.

Для досягнення поставленої мети використовувалися протоколи закордонних колег та власні дослідження, тобто перевірка можливості цих тестів в умовах ветеринарної клініки в Україні та їх інтерпретація. Для цього проводилися клінічні дослідження безпосередньо у ветеринарній клініці

«ArtVet» та із залученням лабораторій «Бальд» та «ЄвроЛаб».

Під час нашого дослідження до загального уніфікованого протоколу можна внести наступні дослідження:

1. Збір анамнезу кішки та клінічний огляд

Згідно анамнезу, кішка мала нещодавно проживати у групі котів (наприклад, притулок, розплідник) або інше джерело FCoV (наприклад, нове кошеня); у випадку інфікування FCoV без мутації у FIP, то на прийомі можуть бути скарги лише на періодичне блювання та постійну діарею, при цьому кішка може виглядати повністю адекватно; при мутації вірусу мають зазначатися нещодавно перенесені стресові ситуації (переїзд в нову сім'ю, притулок, стерилізація за кілька днів тижнів – у випадку ексудативної форми FIP – днів, у випадку сухої форми FIP – тижнів, при більш тривалому

інкубаційному періоді сухої форми FIP, пошкоджується менше судин, ніж при вологому FIP, і імунна відповідь є більш хронічною, що призводить до збільшення піогранульом; кішка поступово втрачає вагу, сповільнюється, стає в'ялою, кахексичною. Більшість котів із сухим FIP мають суттєво збільшені мезентеріальні лімфатичні вузли та ураження в ділянці ока; клінічні ознаки залежатимуть від того, які органи будуть задіяні: якщо уражається печінка, кішка буде жовта (іктерична), якщо постраждає головний мозок (гідроцефалія), відбудуться неврологічні зміни (атаксія, ністагм, припадки, втрата рефлексів); якщо уражаються очі, з'являється увеїт, «водяний блиск», «склоподібний блиск», матування судин в сітківці, осідання рогівки, крововилив у передню або задню камери (див. Рис.3.1 та 3.2), вздуття та флюктуація черевної порожнини (волога форма), якщо есудаг в грудній порожнині – дихання буде черевним, утрудненим, спостерігається експіраційна задишка, тахіпноє.



Рис.4.1. Ирит у кота

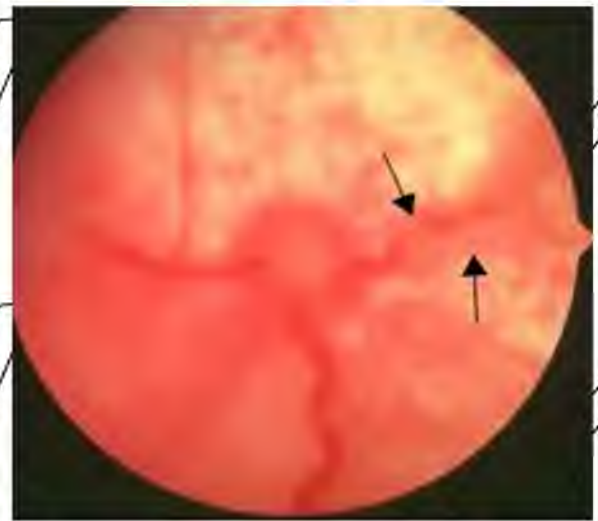


Рис.4.2. Офтальмоскопія кота з FIP

2. Гематологічні та біохімічні аналізи крові, кинки

Типова гематологічна зміна як при ексудативній, так і при сухій формі FIP - це лімфоцитопенія. При сухій формі FIP виявляється нерегенеративна анемія (гематокрит (HCT) менше 20%), що пов'язана з хронічним запаленням.

У котів, що мають гранульоматозний коліт, спостерігається збільшення кількості тілець Хайнца в еритроцитах. FIP може бути основною причиною тромбоцитопенії у котів.

Співвідношення А:G в сироватці крові при FIP зменшується, оскільки рівень альбуміну залишається в межах норми або трохи зменшується, а рівні глобуліну збільшуються. Загальний рівень білка у сироватці часто високий.

FIP слід підозрювати, коли при електрофорезі сироваткового білка виявляється поліклональне збільшення γ -глобуліну. Інші біохімічні зміни відображають пошкодження органів, в тому числі і ті, що містять пошкодження саме від FIP, але не є специфічними для діагностики FIP. Однак вони можуть допомогти лікарю визначити, чи варто лікувати взагалі, чи зміни вже необернені.

3. Ультразвукове дослідження черевної порожнини та серця

УЗД виконують для того аби виключити інші можливі патології різноманітні пухлини в будь-якій локалізації, серцеву недостатність, хвороби печінки, бактеріальний перитоніт, плеврит, діафрагмальну грижу – а також для того аби не знайти або виявити випіт у порожнинах та відібрати його для подальших досліджень.

4. Аналіз випітної рідини

Випіт при FIP класифікується як модифікований трансудат, оскільки вміст білка зазвичай дуже високий (більше 3,5 г/дл), що відображає склад сироватки, тоді як клітинний вміст наближається до вмісту трансудату (менше ніж 5000 клітин з ядрами /мл). Високий вміст білка у випоті супроводжує підвищений рівень гамма-глобулінів; таким чином, відношення низького вмісту альбуміну:глобуліну (А:G) у випоті є високо прогностичним для FIP. Співвідношення А:G більш ніж на 0,8 практично не виключає FIP, значення між 0,45 та 0,8 теж не виключає можливості FIP. А відношення А:G менше 0,45-296 у випоті і більше за 3,5 г/дл загального протеїну та низької клітинності, що складається переважно з нейтрофілів і макрофагів, передбачає FIP.

5. Тест Рівальта випітної рідини

Якщо у кішки випітна рідина в черевній та/або грудній порожнині, слід взяти невелику кількість цієї рідини і можна виконати простий аналіз, який

називається тест Рівальта. Суть тесту: взяти 10 мл води (повинна бути кімнатної температури), додати 2-3 краплі 8% оцтової кислоти (звичайний прозорий / білий оцет) та обережно капнути до розчину краплю випоту крові.

Якщо випорожнення розсіюється, як клубок диму в повітрі, тест Рівальта негативний, а кішка на 97%, ймовірно, не матиме FIP. Однак, якщо крапля

висить з поверхні в глобулі та повільно плаває, як медуза, тест Рівальта є позитивним. Позитивний тест Рівальта означає, що кішка має 86% ймовірності діагнозу FIP. Якщо лікар з якої-небудь причини не впевнений в результаті

тесту Рівальта, йому необхідно виконати подальші тести для того, щоб

виключити FIP. Однак негативний результат в значній мірі виключить FIP, і

лікар має прийняти рішення провести інші діагностичні дослідження, щоб спробувати знайти причину появи рідини - наприклад, він може прийняти

рішення зробити кішці ультразвукове дослідження серця, оскільки одна з

найбільш поширених причин появи рідини в черевній або грудній порожнині

- це хвороби серця.

6. Цитологія випітної рідини

При випітній формі FIP у випоті, як правило, менше 3×10^9 клітин з ядрами на літр, а в мазку серед клітин переважно нейтрофіли і макрофаги (див.

Рис.3.3). При бактеріальному перитоніті і плевриті кількість білих кров'яних тілець при вищорощенні набагато вище, і цитолог зазвичай бачить бактерії (якщо вони є внутрішньоклітинними, то це означає, що вони не просто забруднюють зразок).

Цитологія плеврального випоту корисна для диференціації тимічних лімфоскарком, оскільки переважають за кількістю

серед клітин лімфоцити, і вони часто виявляються злоякісними.

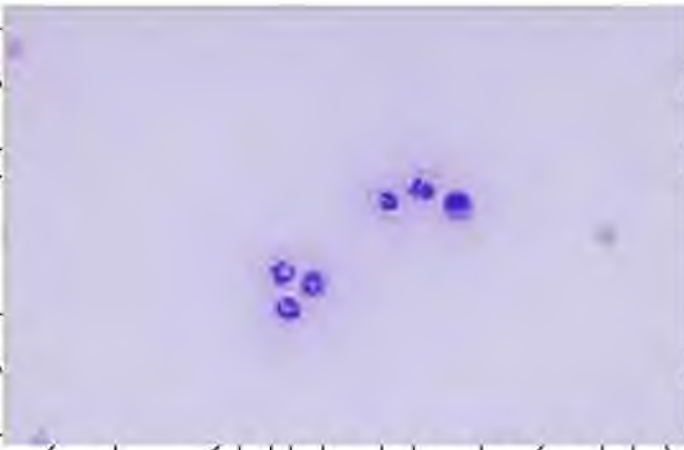


Рис.4.3. Цитологія випітної рідини з черевної порожнини

Аналіз на FCoV	антитіла до FCoV	неправильно
антитіла до FCoV	антитіла до FCoV	неправильно

позначається як аналіз на "FIP")

Це одне з досліджень, до яких лікар повинен вдаватися в спробі поставити ваний кішці діагноз в найостаннішу чергу, але, на жаль, перше, що деякі ветеринари роблять, побачивши кішку, - це виконання аналізу на FCoV (і на FeLV і FIP) в умовах ветеринарної клініки. Не важливо, яку назву дано

цьому аналізу, аналіз НКОЛИ не буде аналізом на FIP- це завжди аналіз на коронавірус котів (FCoV) і може виявити антитіла до FCoV або сам вірус.

Складність полягає в тому, що приблизно 1 кішка з 5 має антитіла до FCoV, незалежно від того, є у неї FIP чи ні, і якщо ваша кішка породиста або нещодавно жила в притулку, ймовірність того, що в неї є FCoV, досягає 90%!

Таким чином, ймовірність отримання позитивних результатів в аналізах на FCoV у нещодавно врятованих котів і породистих котів висока, навіть якщо у них немає FIP (але при цьому вони будуть страждати якимось іншим хворобим).

На жаль, деякі ветеринари все ще вважають, що у кішки FIP, тільки тому, що у неї позитивний результат по так званому "аналізу на FIP". Якщо ваша кішка здорова, тоді, можливо, вона інфікована FCoV, і у неї НЕ FIP. На превеликий жаль, багато господарів еутаназували своїх абсолютно здорових котів, через те, що були отримані позитивні результати так званих "аналізів на FIP." Якщо вони почекали б кілька місяців, результати змінилися б на негативні.

Основна ідея: у котів, які страждають хворобими, іншими, ніж FIP, часто за випадковим збігом можуть бути отримані позитивні результати при дослідженні на FCoV або антитіла до FCoV.

Ще одна проблема, пов'язана з багатьма дослідженнями, проведеними в клініках, полягає в тому, що деякі з них не володіють достатньою чутливістю і дають помилково негативні результати. Дуже рідко деякі з них дають хибнопозитивні результати (хибнопозитивні результати частіше бувають проблемою при виконанні деяких досліджень в лабораторіях). При цьому великою перевагою виконуваних в клініці тестів на наявність антитіл до FCoV є те, що їх виконання займає мало часу - результат буває готовий через 10 - 40 хвилин вони відносно недорогі.

8. Відправлення зразків в спеціалізовану лабораторію

Так само, як і в випадку з тестом FCoV, виконуваних в умовах клініки, в цьому випадку є свої труднощі. Деякі тести, що виконуються навіть в спеціалізованих ветеринарних лабораторіях, можуть неправильно іменуватися дослідженнями на FIP, в той час як насправді вони є дослідженнями, виробленими для виявлення антитіл до FCoV або вірусу.

8.1. Рівень AGP

Альфа-1 кислий глікопротеїн (AGP) – білок гострої фази, який, як виявилося, дуже корисний для розрізнення FIP від інших клінічно схожих станів. У FIP рівень AGP, як правило, перевищує 1500 мкг/мл. У нормальних котів рівень білку буде до 500 мкг/мл (тобто 500 мг/л). Однак слід пам'ятати, що AGP не є специфічним, і також буде підвищуватися, якщо є інші вірусні, бактеріальні або грибкові інфекції або нещодавні травми. На даний момент ні одна ветеринарна лабораторія не в змозі виконати цей тест комерційно – лише експериментально. Тому зараз ми відправляємо зразки у людську лабораторію «ЄвроЛаб». Але якщо хоча б одна ветеринарна лабораторія введе в практику робити цей показник – в них не буде відбою від клієнтів.

8.2. RT-PCR крові, випоту, спинномозкової рідини

Реверсивна транскриптна полімеразна ланцюгова реакція (RT-PCR) виявляє РНК FCoV - тобто тест, який визначає фактичний вірус (Рис.3.4). RT-PCR корисний для контролю зараження FCoV у розплідниках здорових котів і корисний при діагностиці FIP у біоптатах або постмортальних зразках. Як досліджувані зразки можна використовувати кров, випіт, спинномозкову рідину, рідину з ока, фекалії.

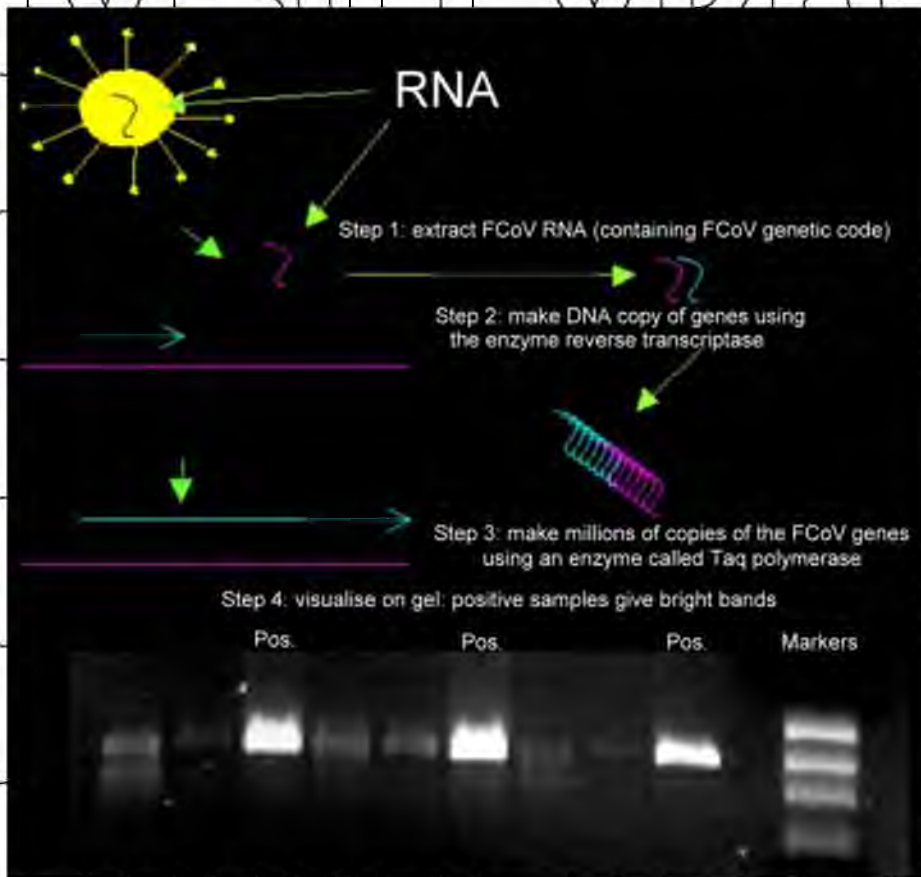


Рис.4.4. Пошагова інструкція RT-PCR

9. Посмортальне дослідження

Основним ураженням при FIP є піогранульоми, якими можуть бути вкриті всі поверхні черевної або грудної порожнини або обох одночасно; візуально вони виглядають як невеликі (1-2 мм) білі утворення.

За сухої форми FIP можуть бути абсолютно різні патологічні ураження; однак, страждають найчастіше нирки, і тому мають ретельне досліджуватися, особливо часто знаходять піогранульоми в корковому шарі нирок. За кишкової форми FIP товстий кишечник може бути потовщений і мати грубий вигляд, схожий на аліментарну лімфосаркому. У деяких котів виявляються мінімальні

аномалії, а діагноз можна поставити лише за допомогою гістологічного обстеження. У мозкових оболонках зазвичай неможливо виявити суттєві зміни і складаються з гіперемії оболонок, однак, гістологічні дослідження виявляє дифузну менінгіальну інфільтрацію з піогранульоматозним запаленням. Щоб діагностувати FIP із 100% впевненістю, необхідно виявити васкуліт.

Резюме

Кішка з вологим FIP повинна бути серопозитивною щодо FCoV, загальний білок у випоті повинен перевищувати 35 г/л, а співвідношення альбумін:глобулін менше, ніж 0,4 (або принаймні менше, ніж 0,8), AGP повинен бути високим (понад 1500 мкг/мл), а цитологія повинна виявляти декілька нуклеофілізованих клітин, в основному нейтрофіли і макрофаги. Тест Рівальта повинен бути позитивним. Діагноз можна підтвердити виявленням FCoV у макрофагах у випоті.

Кішка з сухим FIP повинна мати високий титр антитіл FCoV, виявлятися гіперглобулінемія та мати знижене співвідношення альбуміну:глобуліну. Він або вона повинні мати високий AGP, лімфопенія, гематокрит менше 30%, не регенеративна анемія і, можливо, нейтрофілія. Клінічно, кішка повинна втратити вагу і, як правило, має такі ознаки хвороби на очах, такі як ірит, матування судин в сітківці, кератичні осадки, водяні або склоподібні блиски. Пам'ятайте: здорова кішка з титром антитіл FCoV не є кішкою з сухим FIP.

4.5. Загальний висновок щодо профілактики FCoV та FIP

Найкращий спосіб запобігти розвитку FIP у кішки - це уберегти її від зараження коронавірусом котів.

Коронавірус котів (FCoV), який викликає вірусний перитоніт котів, виділяється з фекаліями. Зараження коронавірусом відбувається, коли кішки ковтають (або вдихають) вірус. Тому найкращий спосіб запобігти зараженню котів коронавірусною інфекцією – це зменшити ризик виникнення FIP і елімінувати FCoV у ваших котів - не давати кішкам контактувати з фекаліями інфікованих котів. Найкраще, якщо кішки «ходять у туалет» на вулиці (якщо

це для них безпечно). Однак, якщо це неможливо, інший вихід - ретельна гігієна лотка.

Єдиний доступний для нас спосіб запобігання розвитку FIP - свідомо і відповідально оберігати котів, які перебувають у групі ризику, від впливу імуносупресорів, якщо це можливо. Ми можемо знизити ризик розвитку FIP у кішки, якщо перевіримо її на FCoV (використовуючи тест на антитіла), перш ніж вона буде піддана стресу або перш ніж призначити певні препарати.

Вакцинація

Вакцина проти FIP називається Felocell FIP®; або іноді Primucell FIP®, яку виробляє Zoetis (раніше Pfizer), що включає в себе чутливий до температури мутований штам FCoV DF2-FIPV, який розмножується в епітелії верхніх дихальних шляхів, але не при високій внутрішній температурі тіла. Ця вакцина, що вводиться інтраназально, виробляє місцевий імунітет в місці, де FCoV першим входить в тіло - ротоглотка - а також індукує більш тривалу відповідь СМІ.

Вакцинація Primucell викликає сероконверсію, і хоча вона може бути на більш низькому рівні, ніж та, що викликана природною інфекцією, вона все одно продукує низький титр антитіл. Коти виділяють вірус вакцини ороназально протягом 4 днів.

Рекомендація для вакцинації: задати котам дві дози протягом 3 тижнів, кошенятам старшіє 16 тижнів. Вакцина безпечна для введення вагітним кішкам і не впливає на смертність або здатність до відтворюваності у розплідниках.

Вакцину необхідно періодично вводити для підтримки імунітету.

Це хороша вакцина, яка рятує багатьох (хоча і не всіх) котів від FIP. Проте вакцина не може працювати у котів, які вже інкубують цю хворобу, тому немає сенсу використовувати її у котів, які вже були інфіковані котячим коронавірусом, тобто. немає сенсу використовувати його у котів, які мають антитіла FCoV.

Профілактика котячого інфекційного перитоніту у розплідниках.

Породисті кінки більш схильні до ризику розвитку FIP, ніж непородисті. Навіть в розплідниках, де немає FIP епідемії, будуть виникати проблеми в кошенят, такі як діарея і ураження верхніх дихальних шляхів. Низькорослість і нерівномірний приплід на момент вакцинації можна вважати сигналом, що FCoV є ендемічним і вказати, що необхідні певні обмежувальні заходи.

Ліквідація FCoV у чистопородних котів може стримуватися тим, що було названо "страусовим синдромом" серед селекціонерів котів. Цей синдром характеризується небажанням знати статус FCoV своїх котів. Однак ліквідація FIP у чистопородних котів повинна бути метою добросовісних селекціонерів.

Гарна гігієна та розведення котів просто необхідні для мінімізації рівня та поширення FCoV.

Профілактика котячого інфекційного перитоніту в притулках

Поєднання вакцинації котів Primucell перед тим, як вони входять у притулки, або як тільки вони вступають, відмінна гігієна, дезбар'єри для та зменшення стресу дієві заходи для запобігання FIP в умовах притулку. Котів слід утримувати окремо від собак не тільки для зменшення стресу, але й для запобігання контакту з CCoV.

4.6. Розрахунок економічної ефективності

Враховуючи те, що у даній роботі ми говоримо про хворобу домашніх улюбленців (котів), що не несуть жодної економічно-фінансової вигоди, але вони є безцінними для своїх власників, ми можемо розрахувати лише суми ветеринарних витрат відносно їх діагностики. Якщо говорити за умови розплідників, то вартість кожного кошеняти встановлює кожний розплідник самостійно, тому ця сума є необґрунтованою.

Вартість цін на послуги рахувалася згідно дійсного прайсу ветеринарної клініки «Білий Вовк» від 30.01.2022, прайсу лабораторії «Бальд» від 23.10.2021 та прайсу лабораторії «ЄвроЛаб» від 7.01.2022.

Таблиця 4.1.

Розрахунок витрат на діагностику випітної форми FIP

Назва послуги	Вартість, грн
Огляд та консультація лікарем	195
УЗД черевної порожнини	400
УЗД серця	550
Забір крові голкою з вени	60
Загальний аналіз крові	230
Рентгенологічне дослідження (одна проекція)	250
Плевральна, перитонеальна діагностична пункция	190
Цитологія випоту	230
Експрес-тест Immunocomb або VetExpert	490
Тест Рівальта	150
ІФА Коронавірус котячих (Feline Coronavirus) -антитіла IgG до коронавірусу (Бальд)	400
Білкові фракції (Бальд)	120
ІІР Коронавірус котів (Feline Coronavirus)(Бальд)	370
Альфа-1 кислий глікопротеїд у сироватці крові методом імунотурбидисиметрії (ЕвроЛаб)	240
Всього:	3625

Отже, сума ветеринарних витрат на діагностику вологої форми FIP складає:

$$B_v = 195 + 400 + 550 + 60 + 230 + 250 + 190 + 230 + 490 + 150 + 400 + 120 + 370 + 240 = 3625 \text{ грн., де}$$

B_v – витрати на ветеринарні заходи, грн.

Таблиця 4.2.

Розрахунок витрат на діагностику сухої форми FIP

Назва послуги	Вартість, грн
Огляд та консультація лікарем	195
УЗД черевної порожнини	400
Забір крові голкою з вени	60
Загальний аналіз крові	230
Біохімічний аналіз крові	450
Рентгенологічне дослідження (одна проекція)	250
Цитологія синовії	280
Експрес-тест Immunocomb або VetExpert	490
ІФА Коронавірус котячих (Feline Coronavirus) -антитіла IgG до коронавірусу (Бальд)	400

Білкові фракції (Бальд)	120
ІПІР Коронавірус котів (Feline Coronavirus) (Бальд)	370
Альфа-1 киевний глікопротеїд у сироватці крові методом імунотурбидисиметрії (ЕвроЛаб)	240
Всього:	3485

Отже, сума ветеринарних затрат на діагностику складає:

$$B_v = 195 + 400 + 60 + 230 + 450 + 250 + 280 + 490 + 400 + 120 + 370 + 240 = 3485 \text{ грн.},$$

де B_v – витрати на ветеринарні заходи, грн.

Такі ціни на послуги встановлені у зв'язку із інфляцією, розширенням штату працівників клініки, закупівлею великої кількості нового сучасного обладнання та підняттям цін на інструменти, витратні матеріали, медичні та ветеринарні препарати, необхідні для надання швидкої та якісної ветеринарної допомоги.

НУБІП України

НУБІП України

НУБІП України

НУБІП України

ВИСНОВКИ

1. Інфекційний перитоніт котів складно піддається діагностиці, оскільки він може викликати практично будь-які клінічні прояви, які ви тільки можете собі уявити. Діагностика FIP є непростим завданням навіть для найдосвідченіших ветеринарів, оскільки FIP проявляється як ряд інших захворювань, включаючи серцеву недостатність, хвороби печінки, панкреатит, токсоплазмоз, рак. Навіть деякі доброякісні стани можуть по проявах бути схожі на FIP - наприклад, вагітність, набір ваги.

2. Невипітна або суха форма FIP, можливо, ще складніше піддається діагностуванню, ніж волога форма FIP - в черевній порожнині і грудях немає рідини, кішка просто втрачає кондицію, поступово починає відмовлятися від їжі, худне - і все це клінічні ознаки, які у кішки можуть викликати різні хвороби. Часто їх приймають за рак, особливо якщо ветеринар може пропальпувати ущільнення у кішки в черевній порожнині. Ще одна складність полягає в тому, що ця форма FIP є хронічною, і її інкубаційний період триває тижні, місяці і навіть рік з моменту початкового зараження коронавірусом котів і стресової події, що запустив механізм FIP, тому відповіді на питання

щодо того, як кішка могла заразитися, буває складніше.

3. Найкращий спосіб запобігти зараженню котів коронавірусною інфекцією - це зменшити ризик виникнення FIP і елімінувати FCoV у ваших котів - не давати кішкам контактувати з фекаліями інфікованих котів, вакцинувати здорових котів та максимально уникати стресу у вже заражених FCoV котів. Обов'язково слід дотримуватися правил контролю FCoV у розплідниках та пригулках - регулярно здавати аналізи.

4. Обов'язком ветеринарних лікарів є детальне інформування власників тварин, особливо притулків, розплідників щодо особливостей розповсюдження та передачі коронавірусної інфекції в популяції кішок за для недопущення збільшення кількості інфікованих тварин.

1. Addie, D., Belak, S., Boucraut-Baralon, C., Egberink, H., Frymus, T., Gruffydd-Jones, T., Hartmann, K., Hosie, M.J., Lloret, A., Lutz, H., et al., 2009. Feline infectious peritonitis. ABCD guidelines on prevention and management. *Journal of Feline Medicine and Surgery* 11, 594–604.
2. Addie, D.D., McDonald, M., Audhuy, S., Burr, P., Hollins, J., Kovacic, R., Lutz, H., Luxton, Z., Mazar, S., Meli, M.L., 2012. Quarantine protects Falkland Islands (Malvinas) cats from feline coronavirus infection. *Journal of Feline Medicine and Surgery* 14, 171–176.
3. Amer, A., Siti Suri, A., Abdul Rahman, O., Mohd, H.B., Faruku, B., Saeed, S., Tengku Azmi, T.I., 2012. Isolation and molecular characterization of type I and type II feline coronavirus in Malaysia. *Virology Journal* 9, 278.
4. An, D.J., Jeoung, H.Y., Jeong, W., Park, J.Y., Lee, M.H., Park, B.K., 2011. Prevalence of Korean cats with natural feline coronavirus infections. *Virology Journal* 8, 455.
5. Bauer, B.S., Kerr, M.E., Sandmeyer, L.S., Grahn, B.H., 2013. Positive immunostaining for feline infectious peritonitis (FIP) in a Sphinx cat with cutaneous lesions and bilateral panuveitis. *Veterinary Ophthalmology* 16 (Suppl. 1), 160–163.
6. Can-Salma, K., Soydal Ataseven, V., Pinar, D., Oğuzoğlu, T.O., 2007. The detection of feline coronaviruses in blood samples from cats by mRNA RT-PCR. *Journal of Feline Medicine and Surgery* 9, 369–372.
7. Castro-Prieto, A., Wachter, B., Sommer, S., 2011. Cheetah paradigm revisited: MHC diversity in the world's largest free-ranging population. *Molecular Biology and Evolution* 28, 1455–1468.
8. Ceciliani, F., Grossi, C., Giordano, A., Pocacqua, V., Paltrinieri, S., 2004. Decreased sialylation of the acute phase protein α 1-acid glycoprotein in feline infectious peritonitis (FIP). *Veterinary Immunology and Immunopathology* 99, 229–236.
9. Chang, H.W., de Groot, R.J., Egberink, H.F., Rottier, P.J., 2010. Feline infectious peritonitis: Insights into feline coronavirus pathobiogenesis and epidemiology

based on genetic analysis of the viral 3c gene. *The Journal of General Virology* 91, 415–420.

10. Chang, H.W., Egberink, H., Halpin, R., Spiro, D.J., Rottier, P.J., 2012. Spike protein fusion peptide and feline coronavirus virulence. *Emerging Infectious Diseases* 18, 1089–1095.

11. Court, M.H., Greenblatt, D.J., 2000. Molecular genetic basis for deficient acetaminophen glucuronidation by cats. UGT1A6 is a pseudogene, and evidence for reduced diversity of expressed hepatic UGT1A isoforms. *Pharmacogenetics* 10, 355–369.

12. Declercq, J., De Bosschere, H., Schwarzkopf, I., Declercq, I., 2008. Papular cutaneous lesions in a cat associated with feline infectious peritonitis. *Veterinary Dermatology* 19, 255–258.

13. Drechsler, Y., Alcaraz, A., Bossong, F.J., Collisson, E.W., Diniz, P.P., 2011. Feline coronavirus in multicat environments. *The Veterinary Clinics of North America. Small Animal Practice* 41, 1133–1169.

14. Dye, C., Helps, C.R., Siddell, S.G., 2008. Evaluation of real-time RT-PCR for the quantification of FCoV shedding in the faeces of domestic cats. *Journal of Feline Medicine and Surgery* 10, 167–174.

15. Fischer, Y., Ritz, S., Weber, K., Sauter-Louis, C., Hartmann, K., 2011. Randomized, placebo controlled study of the effect of propentofylline on survival time and quality of life of cats with feline infectious peritonitis. *Journal of Veterinary Internal Medicine* 25, 1270–1276.

16. Fischer, Y., Sauter-Louis, C., Hartmann, K., 2012. Diagnostic accuracy of the Rivalta test for feline infectious peritonitis. *Veterinary Clinical Pathology* 41, 558–567.

17. Fischer, Y., Weber, K., Sauter-Louis, C., Hartmann, K., 2013. The Rivalta's test as a diagnostic variable in feline effusions – evaluation of optimum reaction and storage conditions. *Tierärztliche Praxis* 41, 297–303.

18. Foley, J.E., Poland, A., Carlson, J., Pedersen, N.C., 1997. Risk factors for feline infectious peritonitis among cats in multiple-cat environments with endemic feline

enteric coronavirus. *Journal of the American Veterinary Medical Association* 210, 1313–1318.

19. Gamble, D.A., Lobbiani, A., Gramagna, M., Moore, L.E., Colucci, G., 1997.

Development of a nested PCR assay for detection of feline infectious peritonitis virus in clinical specimens. *Journal of Clinical Microbiology* 35, 673–675.

20. Giori, L., Giordano, A., Giudice, C., Grieco, V., Paltrinieri, S., 2011. Performances of different diagnostic tests for feline infectious peritonitis in challenging clinical cases. *The Journal of Small Animal Practice* 52, 152–157.

21. Hartmann, K., Ritz, S., 2008. Treatment of cats with feline infectious peritonitis.

Veterinary Immunology and Immunopathology 123, 172–175.

22. Hartmann, K., Binder, C., Hirschberger, J., Cole, D., Remacher, M., Schroo, S., Ffost, J., Egberink, H., Lutz, H., Hermanns, W., 2003. Comparison of different

tests to diagnose feline infectious peritonitis. *Journal of Veterinary Internal Medicine* 17, 781–790.

23. Herrewegh, A.A., de Groot, R.J., Cepica, A., Egberink, H.F., Horzinek, M.C., Rottier, P.J., 1995. Detection of feline coronavirus RNA in feces, tissues, and body

fluids of naturally infected cats by reverse transcriptase PCR. *Journal of Clinical Microbiology* 33, 684–689.

24. Hornyak, A., Balint, A., Farsang, A., 2012. Subgenomic mRNA of feline coronavirus by real time polymerase chain reaction based on primer-probe energy transfer (P-sg-QPCR). *Journal of Virological Methods* 181, 155–163.

25. Ives, E.J., Vanhaesebrouck, A.E., Cian, F., 2013. Immunocytochemical demonstration of feline infectious peritonitis virus within cerebrospinal fluid

macrophages. *Journal of Feline Medicine and Surgery* 15, 1149–1153.

26. Jeffery, U., Deltz, K., Hostetter, S., 2012. Positive predictive value of albumin:globulin ratio for feline infectious peritonitis in a mid-western referral

hospital population. *Journal of Feline Medicine and Surgery* 14, 903–905.

27. Kennedy, M.A., Abd-El-daim, M., Zika, S.E., Mankin, J.M., Kania, S.A., 2008.

Evaluation of antibodies against feline coronavirus 7b protein for diagnosis of

feline infectious peritonitis in cats. *American Journal of Veterinary Research* 69, 1179–1182.

28. Kim, Y., Mandadapu, S.R., Groutas, W.C., Chang, K.O., 2013. Potent inhibition of feline coronaviruses with peptidyl compounds targeting coronavirus 3C-like protease. *Antiviral Research* 97, 161–168.

29. Kipar, A., Meli, M.L., Baptiste, K.E., Bowker, L.J., Lutz, H., 2010. Sites of feline coronavirus persistence in healthy cats. *The Journal of General Virology* 91, 1698–1707.

30. Lewis, K.M., O'Brien, R.T., 2010. Abdominal ultrasonographic findings associated with feline infectious peritonitis: A retrospective review of 16 cases. *Journal of the American Animal Hospital Association* 46, 152–160.

31. Li, X., Scott, F.W., 1994. Detection of feline coronaviruses in cell cultures and in fresh and fixed feline tissues using polymerase chain reaction. *Veterinary Microbiology* 42, 65–77.

32. Licitra, B.N., Millet, J.K., Regan, A.D., Hamilton, B.S., Rinaldi, V.D., Duhamel, G.E., Whittaker, G.R., 2013. Mutation in spike protein cleavage site and pathogenesis of feline coronavirus. *Emerging Infectious Diseases* 19, 1066–1073.

33. Litster, A.L., Pogranichniy, R., Lin, T.L., 2013. Diagnostic utility of a direct immunofluorescence test to detect feline coronavirus antigen in macrophages in effusive feline infectious peritonitis. *The Veterinary Journal* 198, 362–366.

34. Liu, J.J., Tsai, W.T., Hsieh, L.E., Chueh, L.L., 2013. Peptides corresponding to the predicted heptad repeat 2 domain of the feline coronavirus spike protein are potent inhibitors of viral infection. *PLoS ONE* 8, e82081.

35. Marioni-Henry, K., 2010. Feline spinal cord diseases. *The Veterinary Clinics of North America Small Animal Practice* 40, 1011–1028.

36. Meli, M.L., Burr, P., Decaro, N., Graham, E., Jarrett, O., Lutz, H., McDonald, M., Addie, D.D., 2013. Samples with high virus load cause a trend toward lower signal in feline coronavirus antibody tests. *Journal of Feline Medicine and Surgery* 15, 295–299.

37. Michimae, Y., Mikami, S., Okimoto, K., Toyosawa, K., Matsumoto, I., Kouchi, M., Koujitan, T., Inoue, T., Seki, T., 2010. The first case of feline infectious peritonitis-like pyogranuloma in a ferret infected by coronavirus in Japan. *Journal of Toxicologic Pathology* 23, 99–101.

38. Paltrinieri, S., Giordano, A., Tranquillo, V., Guazzetti, S., 2007. Critical assessment of the diagnostic value of feline α 1-acid glycoprotein for feline infectious peritonitis using the likelihood ratios approach. *Journal of Veterinary Diagnostic Investigation* 19, 266–272.

39. Paltrinieri, S., Marchini, I., Gelain, M.E., 2012. Flowcytometric detection of alpha-1-acid glycoprotein on feline circulating leucocytes. *Australian Veterinary Journal* 90, 291–296.

40. Parks Wilkerson, A.J., Teeling, E.C., Troyer, J.L., Kahila Bar-Gal, G., Roelke, M., Marker, L., Pecon-Slattery, J., O'Brien, S.J., 2004. Coronavirus outbreak in cheetahs: Lessons for SARS. *Current Biology* 14, R227–R228.

41. Pedersen, N.C., 2009. A review of feline infectious peritonitis virus infection: 1963–2008. *Journal of Feline Medicine and Surgery* 11, 225–258.

42. Pedersen, N.C., Black, J.W., 1983. Attempted immunization of cats against feline infectious peritonitis, using avirulent live virus or sublethal amounts of virulent virus. *American Journal of Veterinary Research* 44, 229–234. ○○

43. Pedersen, N.C., Sato, R., Foley, J.E., Poland, A.M., 2004. Common virus infections in cats, before and after being placed in shelters, with emphasis on feline enteric coronavirus. *Journal of Feline Medicine and Surgery* 6, 83–88.

44. Pedersen, N.C., Allen, C.E., Lyons, L.A., 2008. Pathogenesis of feline enteric coronavirus infection. *Journal of Feline Medicine and Surgery* 10, 529–541.

45. Pedersen, N.C., Liu, H., Dodd, K.A., Pesavento, P.A., 2009. Significance of coronavirus mutants in feces and diseased tissues of cats suffering from feline infectious peritonitis. *Viruses* 1, 166–184.

46. Pedersen, N.C., Liu, H., Scarlett, J., Leutenegger, C.M., Golovko, L., Kennedy, H., Kamal, F.M., 2012. Feline infectious peritonitis. Role of the feline coronavirus 2c

gene in intestinal tropism and pathogenicity based upon isolates from resident and adopted/shelter cats. *Virus Research* 165, 17–28.

47. Pfefferle, S., Schöpf, J., Kogl, M., Friedel, C.C., Müller, M.A., Carbajo-Ladzoya, J., Stellberger, T., von Dall'Armi, E., Herzog, P., Kallies, S., et al., 2011. The SARS-coronavirus-host interactome: Identification of cyclophilins as target for pan-coronavirus inhibitors. *PLoS Pathogens* 10, e1002331.

48. Porter, E., Tasker, S., Day, M.J., Harley, R., Kipar, A., Siddell, S.G., Helps, C.R., 2014. Amino acid changes in the spike protein of feline coronavirus correlate with systemic spread of virus from the intestine and not with feline infectious peritonitis.

49. Raaben, M., Posthuma, C.C., Verheije, M.H., Te Lintelo, E.G., Kikkert, M., Drijfhout, J.W., Snijder, E.J., Rottier, P.J., de Haan, C.A., 2010. The ubiquitin-proteasome system plays an important role during various stages of the coronavirus infection cycle. *Journal of Virology* 84, 7869–7879.

50. Sabshin, S.J., Levy, J.K., Tupler, T., Tucker, S.J., Greiner, E.C., Leutenegger, C.M., 2012. Enteropathogens identified in cats entering a Florida animal shelter with normal feces or diarrhea. *Journal of the American Veterinary Medical Association* 241, 331–337.

51. Sharif, S., Arshad, S.S., Hair-Bejo, M., Omar, A.R., Zeenathul, N.A., Alazawy, A., 2010. Diagnostic methods for feline coronavirus: A review. *Veterinary Medicine International* 2010, pii: 809480.

52. Simons, F.A., Vennema, H., Rofina, J.E., Pol, J.M., Horzinek, M.C., Rottier, P.J., Egberink, H.F., 2005. A mRNA PCR for the diagnosis of feline infectious peritonitis. *Journal of Virological Methods* 124, 111–116.

53. Soma, T., Wada, M., Taharaguchi, S., Tajima, T., 2013. Detection of ascitic feline coronavirus RNA from clinically suspected cats of feline infectious peritonitis. *The Journal of Veterinary Medical Science* 75, 1389–1392.

54. Takano, T., Ishihara, Y., Matsuoka, M., Yokota, S., Matsuoka-Kobayashi, Y., Doki, T., Hoshidatsu, T., 2013a. Use of recombinant nucleocapsid proteins for serological diagnosis of feline coronavirus infection by three immunochromatographic tests. *Journal of Virological Methods* 196, 1–6.

55. Takano, T., Katoh, Y., Doki, T., Hohdatsu, T., 2013b. Effect of chloroquine on feline infectious peritonitis virus infection in vitro and in vivo. *Antiviral Research* 99, 100–107.

56. Tanaka, Y., Sato, Y., Sasaki, T., 2013. Suppression of coronavirus replication by cyclophilin inhibitors. *Viruses* 5, 1250–1260.

57. Taylor, S.S., Tappin, S.W., Dodkin, S.J., Papasouliotis, K., Casamian-Sorrosal, D., Tasker, S., 2010. Serum protein electrophoresis in 155 cats. *Journal of Feline Medicine and Surgery* 12, 643–653.

58. Vogel, L., Van der Lubben, M., Te Lintelo, E.G., Bekker, C.P.J., Geerts, T., Schuijff, L.S., Grinwis, G.C.M., Egberink, H.F., Rottier, P.J.M., 2010. Pathogenic characteristics of persistent feline enteric coronavirus infection in cats. *Veterinary Research* 41, 71.

59. Wang, Y.T., Su, B.L., Hsieh, L.E., Chueh, L.L., 2013. An outbreak of feline infectious peritonitis in a Taiwanese shelter: Epidemiologic and molecular evidence for horizontal transmission of a novel type II feline coronavirus. *Veterinary Research* 44, 57.

60. Wiggins, K.T., Vernau, W., Lappin, M.R., Thomas, S.M., Maggs, D.J., 2013. Diagnostic utility of aqueocentesis and aqueous humor analysis in dogs and cats

with anterior uveitis. *Veterinary Ophthalmology* 17, 212–220. ○○

61. Zoia, A., Slater, L.A., Heller, J., Connolly, D.J., Church, D.B., 2009. A new approach to pleural effusion in cats: Markers for distinguishing transudates from exudates. *Journal of Feline Medicine and Surgery* 11, 847–855.

НУБІП України

НУБІП України