



Національний
університет
біоресурсів і
природокористування
України

Факультет
ветеринарної
медицини



Міжнародна наукова конференція

«Актуальні питання ветеринарної патології»

приурочена 105-річчю факультету ветеринарної медицини
та 85-річчю доктора ветеринарних наук, професора,
заслуженого діяча науки і техніки України,
академіка НААН України
Анатолія Йосиповича Мазуркевича

2–3 жовтня 2025 р.,
м. Київ, факультет ветеринарної медицини НУБіП України

Київ – 2025

Організатор конференції:

Національний університет біоресурсів і
природокористування України

«Актуальні питання ветеринарної патології» приурочена 105-річчю факультету ветеринарної медицини та 85-річчю доктора ветеринарних наук, професора, заслуженого діяча науки і техніки України, академіка НААН України Анатолія Йосиповича Мазуркевича: Міжнародна наукова конференція, м. Київ, Україна, 02-03 жовтня 2025 року: матеріали конференції, Київ, 116 с.

За викладений в тезах матеріал відповідають безпосередньо автори.

Збірник матеріалів конференції є науково-практичним виданням, в якому опубліковано тези доповідей студентів, аспірантів, кандидатів і докторів наук, наукових працівників та практикуючих лікарів факультету ветеринарної медицини та інших підрозділів Національного університету біоресурсів і природокористування України, навчальних і наукових установ України та зарубіжжя. Наукові праці відображають результати досліджень з напрямку ветеринарної медицини та біології.

Збірник матеріалів конференції розрахований на студентів, аспірантів, докторантів, викладачів, науковців, практикуючих лікарів та всіх, хто цікавиться останніми тенденціями розвитку сучасної науки.

Організаційний комітет з підготовки збірника тез: Цвіліховський М.І., д.біол.н., професор; Голопура С.І., д.вет.н., професор; Малюк М.О., д.вет.н., професор; Куліда М.А., к.вет.н., доцент; «Актуальні питання ветеринарної патології» приурочена 105-річчю факультету ветеринарної медицини та 85-річчю доктора ветеринарних наук, професора, заслуженого діяча науки і техніки України, академіка НААН України Анатолія Йосиповича Мазуркевича: Міжнародна наукова конференція, м. Київ, Україна, 02-03 жовтня 2025 року: матеріали конференції, Київ, 116 с.

Відповідальний за випуск: М. О. Малюк

НУБіП України

ЗМІСТ

1. Авраменко Н.В., Козій Н.В., Шаганенко Р.В., Шаганенко В.С. Блошиний алергічний дерматит м'ясоїдних.....	7
2. Андрійчук М.М., Солонін П.К. Актуальність ультразвукової діагностики в абдомінальній хірургії.....	9
3. Артюшенко М-А.Ю., Мазуркевич Т.А. Особливості мікроскопічної будови стінки серця у собак.....	10
4. Богач В.М., Богач М.Д. Кліматичні фактори як детермінанти клінічних проявів інфекційної агалакції дрібної рогатої худоби.....	12
5. Богдан А.А., Сулова Н.І., Дослідження постіктальної фази у собак з ідіопатичною епілепсією в умовах клініки «ANIMALIA».....	13
6. Бойко В.С., Коваленко Л.В., Руденко О.П., Вплив порушень мінерального обміну на показники неспецифічної резистентності у корів.....	14
7. Боровков С.Б. Інститут ветеринарної медицини НААН: напрями досліджень та перспективи співробітництва.....	16
8. Величко В.С., Томчук В.А., Кладницька Л. В., Гречко А. О., Боролюк М. Ю., Чичикало Р. О. Метаболічний синдром у собак із надмірною вагою та диспластичними змінами кульшового суглоба.....	17
9. Волобоєва У.І., Білий Д.Д. Ускладнення карієсу зубів у собак.....	19
10. Гавриленко А.В., Масюк Д.М. Модуляція мікробіому товстого кишківника поросят за дії моногліцеридів.....	20
11. Гарагуля Г.І., Момот А.М., Северин Б.С. Використання препарату «Бацитрацин цинк 15%» для лікування некротичного ентериту голубів.....	21
12. Гаркуша С.Є. Аденокарцинома молочної залози у собак: порівняльний аналіз архітектури та ступеня злоякісності.....	22
13. Гаркуша С.Є. Фібропапілома шкіри та слизових у собак і котів: гістоморфологічні особливості та практичні акценти для ветеринарного патологоанатома.....	24
14. Гончар В.В., Климчук В.В., Коваленко Д.О., Онищенко О.В. Поширеність груп крові у собак різних порід.....	25
15. Горальський Л.П., Овдіюк О.В., Сокульський І.М., Колеснік Н.Л., Морфометричні особливості серця лисиці звичайної (v. Vulpes) у контексті порівняльної морфології ссавців.....	26
16. Горальський Л.П., Цанько І.В., Сокульський І.М., Колеснік Н.Л. Структурно-морфометрична характеристика легень лисиці звичайної (v. Vulpes) у системі порівняльної анатомії ссавців.....	27
17. Горкава І.М. Портосистемні шунти у собак.....	29
18. Hornostaieva K.O., Dankevych N.I. Melanoma in dogs.....	30
19. Давидович В.А., Шевченко Л.В. Фізико-хімічна характеристика сиру фета з козиного непастеризованого молока в процесі дозрівання.....	31
20. Давидович В.А., Шевченко Л.В. Мікробіом сиру шевр з козиного непастеризованого молока залежно від терміну дозрівання.....	32
21. Демидко О.С., Камбур М.Д. Залежність метаболічного статусу телят від ефективності рубцевої ферментації.....	33

22. Дзуман В.С., Туницька О.М. Непереносимість лактози: механізми, форми та шляхи корекції.....	34
23. Дмитренко Н.І., Панікар І.І. Морфологічні та біохімічні показники крові за отруєння собаки свійського родентицидами.....	35
24. Замазій А.А., Камбур М.Д., Калашник О.М. Показники гемостазу корів.....	36
25. Киричко Б.П., Климась І.І., Шепель К.Ю. Лікування собак, хворих на піодермію, з використанням препарату «Ветмікодерм»: клінічна ефективність, механізм дії та практичні рекомендації.....	37
26. Кібкало Д.В. Ультразвукові маркери патологічних змін в нирках у котів.....	39
27. Klestova Z.S., Dorozinsky G.V., Kravchenko S.O., Maslov V.P. The optical plasmon resonance method in detection of bovine retrovirus infection.....	40
28. Климчук В.В., Суворова А.В. Хірургічні методи лікування котів за уролітіазу.....	41
29. Кмітевич Є.О., Шарандак П.В. Класифікація анемії у собак: сучасний підхід та діагностичні критерії.....	42
30. Коваленко Д.О. Переваги лапароскопічної холецистектомії собак великих порід у порівнянні з відкритим методом оперативного втручання.....	43
31. Колич Н.Б., Скрипка М.В. Патоморфологічні зміни при отруєнні собак хлористоводневою кислотою.....	44
32. Котик Б.І., Салига Н.О., Понкало Л.І., Олійник І.Я., Приймич В.І., Федоришин С.І. Вплив бетаїну на показники системи про/антиоксидантного захисту за умов теплового стресу.....	45
33. Кошевой В.І., Науменко С.В., Беспалова І.І. Оцінка змін масових коефіцієнтів внутрішніх органів самців щурів за дії наночастинок цинку карбонату.....	46
34. Кравченко Ю.О., Духницький В.Б. Профілактика кетозу молочних корів.....	48
35. Криця Я.П. Біобезпека як ключовий фактор у ветеринарній патології.....	49
36. Куліда М.А., Солонін П.К. Галітоз у котів, клініко-морфологічні ознаки.....	50
37. Liakhovich L.M., Kochevenko O.S., Monitoring of pathologies for domestic chickens mortality in different production systems: a retrospective analysis.....	51
38. Максимчук Я.А., Масюк Д.М. Вплив коротколанцюгових жирних кислот на кишковий бар'єр та імунітет у бройлерів з хондронекрозом.....	53
39. Маценко О.В. Мінеральне забезпечення та його роль у збереженні здоров'я кінцівок бройлерів: перспективи використання наноформ кальцію і фосфору.....	54
40. Морозов М.Г., Розум Є.Є. Ефективний метод лікування виразок рогівки у собак.....	55
41. Мухінова Е.І., Горкава І.М. Хірургічне лікування ентропіону у котів.....	56
42. Новицький В.О., Слюсаренко Д.В. Післяопераційна аналгезія бупівакаїном в схемі комплексного лікування собак із нестабільністю крижово-клубового суглоба.....	57
43. Олішевський В.М., Гуральська С.В. Морфофункціональні зміни печінки корів першої лактації за поліморбійної патології.....	59
44. Oliyay A.V., Logvinova V.V. Clinical case neoplasia of skin in dog.....	60
45. Онищенко О.В., Гончар В.В., Климчук В.В. Клінічний випадок унілатеральної мастектомії у кози.....	61

46. *Оробчук А.В., Недзвецький В.С.* Генотип віі вірусу хвороби Ньюкасла: практичний досвід контролю у бройлерному господарстві.....62
47. *Павлушко В.Г., Мазуркевич Т.А.* Імуногістохімічна ідентифікація Т-лімфоцитів у стінці порожньої кишки гусей.....63
48. *Парамонова Ю.В., Мазуркевич А.Й., Савчук Т.Л., Харкевич Ю.О.* Використання стовбурових клітин за експериментального фіброзу легень.....65
49. *Педан Т.В., Мазуркевич Т.А.* Плацента собаки: будова, функції та патології.....66
50. *Писанко О.О., Кот Т.В.* Методологія дослідження травного каналу риб за розтину.....68
51. *Підлубний О.В.* Формування локальних ушкоджень черевної аорти у індиків: послідовність морфологічних змін та патогенетичних факторів, встановлення причин формування інтимальних бляшок (стрій), як передумови розриву аорти.....70
52. *Порошинська О.А., Шмаюн С.С., Лук'яненко К.Є., Козій В.І.* Стереотипна поведінка у свиней: причини виникнення та прояви.....71
53. *Protyven R., Palii A.* Peculiarities of applicability of dog breeds before giardiasis.....73
54. *Римський В.В., Недзвецький В.С.* Вплив гумінових речовин на рентгенологічні та електрокардіографічні показники у собак із міксоматозною дегенерацією мітрального клапана.....74
55. *Рубленко М.В., Чемеровський В.О., Шевченко С.М., Тодосюк Т.П., Ульянович Н.В., Фірстов С.О., Коломієць В.В.* Інженерія кісткової тканини біоактивною керамікою та клінічні аспекти її використання у ветеринарній ортопедії.....75
56. *Самойлюк В.В., Самойлюк Г.В., Писарєва В.В.* Морфологічні особливості індолентної В-клітинної лімфоми собак.....76
57. *Семеняк К.В., Горкава І.М.* Хірургічна корекція брахіоцефалічного синдрому у собак.....77
58. *Семьонов О.В., Шкваря М.М., Тішкіна Н.М., Житнік К.О.* Діагностичні критерії обструкції уретри на тлі сечокам'яної хвороби у kota в умовах ветеринарної клініки «Зоодар», м. Дніпро.....78
59. *Слюсаренко В.Д., Слюсаренко Д.В.* Котячий тріадит як модель мультисистемного запального процесу79
60. *Солонін П.К., Куліда М.А.* Седація і анальгезія котів з ортопедичною патологією в клініках України.....81
61. *Стегней Ж.Г., Гуркайло В.С.* Морфологія піднижньощелепної слинної залози собаки.....83
62. *Стегней Ж.Г.* Морфологічні особливості тимуса гусей.....84
63. *Стегней М.М.* До питання біоморфології дорсальних м'язів шиї мускусної качки (*cairina moschata*).....86
64. *Студіград К.В., Мазуркевич Т.А.* Копито коня: морфофункціональні особливості та патогенез ламініту.....87
65. *Супруненко О.О., Білий Д.Д.* Диференційна діагностика аліментарної лімфоми у котів.....89

66. *Тарасенко М.М., Мазуркевич Т.А.* Особливості капілярної сітки серця коня та її значення.....90
67. *Тішкіна Н.М., Семьонов О.В., Шкваря М.М., Плешакова П.С.* Діагностичні критерії вторинного гіперпаратиреозу у собаки.....92
68. *Тодосюк Т.П., Рубленко М.В., Чемеровський В.О.* Біохімічна оцінка впливу легованої германієм кальцій-фосфатної кераміки на репаративний остеогенез у кролів93
69. *Усенко С.І., Стегней С.М.* Морфологія гемолімфатичних вузлів свійських тварин.....94
70. *Усенко С.І.* Морфологічні особливості шлунка лелеки білого95
71. *Фарімець З.В., Нездвецький В.С.* Вплив ізотонічного розчину на епітеліальні клітини кишечника поросят.....97
72. *Хавін О.В., Редько В.І., Бобрицька О.М.* Наносполуки мікроелементів як інструмент підвищення стресостійкості собак з різними характеристиками темпераменту.....98
73. *Харкевич Ю.О., Мазуркевич А.Й., Малюк М.О., Савчук Т.Л., Парамонова Ю.В.* Гістологічні зміни в експериментально ушкодженій кістковій тканині кролів за введення стовбурових клітин.....99
74. *Чемеровський В.О., Тодосюк Т.П., Шевченко С.М., Рубленко М.В., Ульянович Н.В.* Гістологічна оцінка остеointegraції ортопедичних шурупів з гідроксиапатитним покриттям.....100
75. *Чернай Д.С., Рубленко С.В.* Роль дезінфекції у поширенні антибіотикорезистентності.....102
76. *Чорнозуб М.П., Ємельяненко О.В.* Лікування асептичних артритів у великої рогатої худоби..... 103
77. *Чумак В.О.* Перспективи використання інтегральних лейкоцитарних індексів у сучасній клінічній ветеринарній практиці.....105
78. *Шабаш М.Л., Рубан С.Ю.* Вплив генетичних та паратипових чинників на показники якості молока та рівень азоту сечовини у корів.....106
79. *Шаталов С.А., Нездвецький В.С.* Оцінка впливу суміші моногліцеридів на кишковий бар'єр та імунну відповідь у бройлерів.....107
80. *Шевченко С.М., Рубленко М.В., Ульянович Н.В.* Динаміка маркерів кістового метаболізму за імплантації у довгі трубчасті кістки кролів ортопедичних шурупів з покриттям із біоактивної кераміки.....108
81. *Шептуха О.А., Масюк Д.М.* Вплив ізотонічно-протеїнової суміші на біохімічні показники крові.....109
82. *Яновська О.В., Гордієнко Ю.А.* Ефективність використання препаратів з пробіотичною та пребіотичною активністю у практиці годівлі свиней.....110
83. *Яремчук А.В., Чемеровський В.О., Рубленко М.В.* Моніторинг ортопедичної патології та алгоритми ортопедичних обробок в умовах молочної ферми.....112
84. *Ярошенко М.О.* Антимікотична дія нанокмплексу Ag і Cu проти плісеневої мікобіоти комбікормів для худоби.....114
85. *Галатюк О.Є., Ревунець А.С., Гуральська С.В., Застулка М.В., Романишина Т.О.* Ефективна профілактика колапсу бджолиних колоній основа рентабельності галузі бджільництва.....115

БЛОШИНИЙ АЛЕРГІЧНИЙ ДЕРМАТИТ М'ЯСОЇДНИХ

Авраменко Н. В., кандидат ветеринарних наук, доцент

Козій Н. В., кандидат ветеринарних наук, доцент

Шаганенко Р. В., кандидат ветеринарних наук, доцент

Шаганенко В. С., кандидат ветеринарних наук, доцент

Білоцерківський національний аграрний університет, м. Біла Церква

Блошиний алергічний дерматит (БАД) виникає внаслідок укусів бліх. Це одне з найпоширеніших алергічних захворювань шкіри собак і котів, за якого часто пошкоджується і шерсть тварин.

Мета роботи – вивчення питань лікування та профілактики котів за блошиного алергічного дерматиту.

Для її розв'язання було вивчено епізоотичний стан, патогенез та клінічні ознаки БАД котів, пацієнтів клініки дрібних домашніх тварин “Pets happiness” м. Біла Церква.

Для проведення досліджень сформували дві групи котів аналогів з симптомами дерматиту по 3 тварини у кожній. Вивчали лікування хвороби у шести безпородних котів, віком від 1 до 2-х років. Всі тварини мали аналогічні умови утримання і збалансованої годівлі.

Визначили постійний свербіж, як основний симптом хвороби та виявлення на шкірі тварин маленьких чорних комах або їх яєць (кульок білого або чорного кольорів). Укуси супроводжувалися червоними висипами на шкірі. При огляді були помітні фекалії бліх у вигляді маленьких чорних крихт на шерсті тварини. Знайдені чорні крихти перевіряли на блошиний кал. Для цього крихти клали на вологу білу тканину або папір. Якщо вони стають червоними або іржаво-коричневими, це підтверджує наявність блошиних екскрементів, які містять пігмент крові гемоглобін.

Котів оглядали за загальноприйнятих методів. Звертали увагу на диференційну діагностику специфічних паразитарних захворювань з синдромом сверблячки.

Ретельно опитували власників тварин на можливість контакту з дворовими котами.

За клінічного обстеження дослідних котів суттєвих ознак порушення функцій органів дихання, серцебиття, ШКК не діагностували.

Для попередження подразнення і вилизування, у період експерименту, котам призначили носити ветеринарний комір.

Вивчення лікування блошиного дерматиту проводили за наступною схемою:

1. Тварин утримували в однакових умовах клініки, в індивідуальних клітках з автоматичними поїлками та годівницями. Перед застосуванням ліків у котів ретельно вичесали шерсть спеціальними гребінцями. Підстилка і спальні місця були механічно очищені і оброблені ультрафіолетовими лампами.

2. Спостерігали за тваринами протягом 10 днів, щоденно оглядаючи та клінічно досліджуючи.

3. Котам обох груп застосовували краплі Прінокат (Prinocate) у формі розчину в піпетці по 0,4 мл. Діючими речовинами його є імідаклоприд та моксидектин.

Імідаклоприд – ектопаразитоцид класу нітрометилен-гетероциклічних сполук, ефективний проти личинок та імаго бліх. Препарат практично не впливає на ссавців.

Моксидектин – паразитоциди групи макроциклічних лактонів другого покоління, групи мільбеміцинів. Він активний проти личинок котячої блохи і багатьох ендо- та ектопаразитів.

Препарат використовували одноразово, нанесенням на шкіру між вухами у дозі однієї піпетки. Доза тваринам вагою до 4 кг – одна піпетка (0,4 мл).

4. Тваринам першої групи додатково застосовували всередину Тріамдерм суспензію. Це комплексний препарат з вмістом тріамцинолон та вітамінів В₂, В₅, В₆, метіоніну і бурштинової кислоти. Діючі та допоміжні речовини засобу проявляють протизапальний, десенсибілізуючий і проти набряковий вплив. Засіб використовували в дозі 0,5 мл на тварину, один раз на добу, протягом 5 днів.

На третій день спостереження у котів першої групи зникли свербіж та активне, надлишкове вилизування. На п'ятий день коти були клінічно здоровими. Їх повернули власникам.

Рекомендували дотримуватись санітарних умов утримання та регулярно використовувати проти блошині краплі чи шампуні.

Коти другої групи (контроль) звільнились від активного розчісування на десятій день спостереження. Їм з профілактичною метою було рекомендовано використання Тріамдерм суспензії та регулярних проти блошиних обробок.

Таким чином, лікування котів за блошиного алергічного дерматиту повинно бути комплексним. Зокрема, високу ефективність має використання протиблошиних крапель Прінокат (Prinocate) в комплексі з суспензією Тріамдерм. Власникам тварин рекомендували з профілактичною метою проводити регулярну проти паразитарну обробку котів. Ретельно вичісувати, оглядати шерсть і шкіряний покрив. Годування тварин повинно бути повнораціонним, збалансованим кормом, насиченим білком, жирними кислотами Омега-3 та Омега-6. Рекомендовано регулярно прибирати та підтримувати оптимальні санітарні умови в приміщеннях, де мешкає кіт. Відвідувати ветеринарну клініку 1 раз на рік з профілактичною метою. Створювати спокійні умови проживання та захист від стресів.

АКТУАЛЬНІСТЬ УЛЬТРАЗВУКОВОЇ ДІАГНОСТИКИ В АБДОМІНАЛЬНІЙ ХІРУРГІЇ

Андрійчук М. М., бакалавр, ветеринарна клініка МЕДІВЕТ
Солонін П. К., кандидат ветеринарних наук, доцент

Національний університет біоресурсів і природокористування України, м. Київ

Захворювання шлунково-кишкового тракту у тварин є однією з найпоширеніших причин ургентних хірургічних втручань. Найбільш небезпечними та частими патологіями є стороні тіла та інвагінації кишечника, які можуть призвести до кишкової непрохідності, ішемії, некрозу та перитоніту. У таких випадках вирішальним є швидке встановлення діагнозу.

Ультразвукова діагностика (УЗД) є найбільш швидким, інформативним та доступним методом візуалізації у ветеринарній хірургії, що дозволяє безопераційно оцінити стан органів черевної порожнини та своєчасно виявити патологічні зміни. Якість оцінки в багатьох залежить від досвідченості лікаря узд та класу апарата.

При ультразвуковому дослідженні стороні тіла мають різну ехогенність залежно від їх складу: кістки, каміння чи метал дають виражену гіперехогенну картину з акустичною тінню позаду; тканинні чи полімерні предмети виглядають як гіпоехогенні або змішаної ехогенності утворення, що порушують нормальний просвіт кишки чи шлунку; часто спостерігається дилатація проксимальних відділів кишечника з накопиченням рідини та газів, тоді як дистальні сегменти залишаються спавшимися. У важких випадках діагностику проводять декілька разів для визначення динаміки процесу.

Такі ознаки дозволяють не лише встановити факт непрохідності, але й орієнтовно визначити рівень локалізації патології.

Для інвагінацій характерна специфічна ультразвукова картина: на поперечному скануванні візуалізується так званий “симптом мішені” або “симптом бублика” – концентричні кільця з чергуванням гіпер- та гіпоехогенних смуг, що відповідають шарам стінки кишки; у поздовжньому розрізі формується “симптом сандвіча” – паралельні смуги різної ехогенності; часто визначається потовщення стінки кишки, набряк, порушення перистальтики та наявність рідини в черевній порожнині як ознака ускладнення.

Використання УЗД дозволяє диференціювати хірургічні та нехірургічні стани, швидко прийняти рішення про необхідність операції, контролювати післяопераційний стан і вчасно виявляти ускладнення (сероми, перитоніт, повторна непрохідність). Це скорочує час до втручання, підвищує успішність лікування та зменшує ризик летальних наслідків.

Отже, ультразвукова діагностика є незамінним методом у ветеринарній абдомінальній хірургії, що дозволяє швидко та інформативно оцінювати патології ШКТ, своєчасно виявляти стороні тіла та інвагінації, а також контролювати ефективність лікування.

ОСОБЛИВОСТІ МІКРОСКОПІЧНОЇ БУДОВИ СТІНКИ СЕРЦЯ У СОБАК

Артюшенко М.-А. Ю., студентка 2 курсу факультету ветеринарної медицини
Мазуркевич Т. А., доктор ветеринарних наук, професор кафедри біоморфології хребетних ім. В. Г. Касьяненка

Національний університет біоресурсів і природокористування України, м. Київ

Серце є центральним органом кровоносної системи, відповідальним за перекачування крові, постачання кисню та поживних речовин до тканин і видалення метаболітів. У ветеринарній медицині гістологічне вивчення серця критично важливе для діагностики кардіоміопатій, таких як дилатаційна кардіоміопатія (ДКМП), поширена серед собак великих порід, та ендокардіоз мітрального клапана. Спеціальна гістологія аналізує мікроскопічну будову, дозволяючи досліджувати шари стінки серця (ендокард, міокард, епікард), провідну систему, клапани та судини. У собак серце має чотирикамерну структуру з товстостінними шлуночками, адаптованими до високого тиску, і тонкостінними передсердями для венозного резервуару. Відсутність нижньосептальної западини у собак впливає на провідну систему, на відміну від людини (Хомич В.Т. та ін., 2017). Клінічні ознаки серцевих захворювань, як задишка чи кашель, пов'язані з гістологічними змінами, такими як фіброз.

Серце собак чотирикамерне, розташоване у середостінні. Його основа зорієнтована дорсально, верхівка – каудо-вентрально. Орган поділений на праве й ліве передсердя, розділені міжпередсердною перегородкою, та правий й лівий шлуночки, розділені міжшлуночковою перегородкою. Стінка серця має три оболонки: ендокард – внутрішній, міокард – середній, епікард – зовнішній, який вкритий перикардом. Перикард має фіброзний і вісцеральний шари з порожниною, що містить 1–2 мл серозної рідини. У собак фіброзний перикард зрощений із діафрагмою. Епікард складається з мезотелію і підепікардіального шару (пухка волокниста сполучна тканина) з жировими клітинами та судинами (Borgarelli M., et al, 2011).

Ендокард, еквівалентний внутрішній оболонці судин, вистелений ендотелієм на сполучнотканинній основі з колагеновими і еластичними волокнами. Він безперервний, формує клапани, містить сухожильні хорди та папілярні м'язи. У шлуночках ендокард товстий (50–100 мкм), містить волокна Пуркінє. Клітини ендотелію з'єднані щільними контактами. При ендокардіозі оболонка потовщується через фіброз. Міокард, утворений кардіоміоцитами, забезпечує синхронне скорочення. Ці клітини (50–100 мкм завдовжки, 10–15 мкм у діаметрі) мають одне ядро. Цитоплазма кардіоміоцитів містить багато міофібрил, які надають їй поперечної посмугованості, добре розвинену ендоплазматичну сітку і мітохондрії, які складають до 30% її об'єму. Вставні диски з'єднують клітини через десмосоми та нексуси. Міокард шлуночків

товщий (10–15 мм лівий, 3–5 мм правий), передсердь – тонший (1–2 мм), містить гребінчасті м'язи (Ragulya M., et al., 2024).

Провідна система координує скорочення і включає синоатріальний вузол (пейсмейкерні клітини у правому передсерді біля кінцевого гребеня), атриовентрикулярний вузол, пучок Гіса та волокна Пуркінє. У собак синоатріальний вузол містить пейсмейкерні клітини (5–10 мкм) з глікогеном і перехідні клітини. Атриовентрикулярний вузол (1,5 мм) з'єднується з пучком Гіса. Волокна Пуркінє (30–50 мкм) забезпечують провідність (2–4 м/с). Синоатріальний вузол має площу 2–3 мм², його клітини експресують конексин 40 (Borgarelli M., et al, 2011).

Клапани серця (трійчастий, мітральний, легеневий, аортальний) запобігають зворотному току крові, утворені трьома шарами: губчастим, сполучнотканинним і еластичним. Клапан легеневої артерії багатий колагеновими і еластичними волокнами, фібробластами. Сухожильні хорди з'єднують папілярні м'язи. При муксоїдній дегенерації губчастий шар потовщується. Товщина мітрального клапана – 0,5–1 мм, щільність клітин – 100–200/мм² (Borgarelli M., et al, 2011).

Сполучнотканинний скелет підтримує клапани, включаючи фіброзні трикутники, з'єдані з клапанами аорти та мітральним. Відсутність нижньосептальної западини впливає на провідну систему. Коронарні артерії (права й ліва) мають інтиму, медію (10–20 шарів гладких м'язових клітин) і адвентицію. Ендотелій містить тільця Вейбеля-Палладе (Constantin I., Tăbăran A.F., 2022).

За патологій, як ДКМП, спостерігається дилатація, атрофія клітин, фіброз і жирова інфільтрація. У міокарді виявляється лімфоцитарний інфільтрат. Відмічається набряк клітин, клітини збільшуються в розмірі: кардіоміоцити – 12–15 мкм, клітини перегородки – 8–10 мм (Tidholm A, Jönsson L., 2005).

Отже, серце у собак має будову подібну до такої інших ссавців. Але відсутність нижньосептальної западини сприяє розвитку аритмій. Знання мікроскопічної будови серця у собак є важливими для виявлення його патологічних змін, що сприятиме встановленню вірного діагнозу та проведенню адекватної терапії.

КЛІМАТИЧНІ ФАКТОРИ ЯК ДЕТЕРМІНАНТИ КЛІНІЧНИХ ПРОЯВІВ ІНФЕКЦІЙНОЇ АГАЛАКТІЇ ДРІБНОЇ РОГАТОЇ ХУДОБИ

Богач М. В., доктор ветеринарних наук, професор
Богач Д. М., доктор філософії, науковий співробітник

Одеська дослідна станція Національного наукового центру «Інститут експериментальної і клінічної ветеринарної медицини», м. Одеса

У державах із розвинутим вівчарством часто реєструють інфекційну агалактію овець, зумовлену *Mycoplasma agalactiae*, яка уражає молочну залозу, суглоби та органи зору.

Інфекційна агалактія (ІА) вперше була клінічно описана в Італії у 1816 році як захворювання, що уражає дрібну рогату худобу. Важливим етапом у подальшому вивченні цієї хвороби став 1923 рік, коли вдалося ідентифікувати одного з основних етіологічних агентів – *Mycoplasma agalactiae*, що дало змогу глибше дослідити її етіологію та патогенез. Уже у 1925 році Bridre та Donatien вперше охарактеризували ІА як хворобу овець і кіз, яка клінічно проявляється маститом, артритом і кератокон'юнктивітом.

В Україні інфекційна агалактія овець і кіз офіційно не реєструвалася до 2005 року. Однак упродовж 2003–2005 років спалахи захворювання були зафіксовані в дев'яти південних районах Одеської області.

За даними епізоотологічного моніторингу, у господарствах південних районів Одеської області впродовж 2011–2025 років захворюваність овець і кіз на інфекційну агалактію коливалася в межах 5,3–14,4%.

Природно-кліматичні чинники, зокрема тривалі посушливі періоди або, навпаки, достатній рівень зволоження, суттєво впливають на особливості клінічного прояву та форми перебігу інфекційної агалактії у овець і кіз.

Згідно з метеорологічними спостереженнями, у Бессарабії впродовж 2021–2025 років лише 2021 рік відзначався достатнім рівнем зволоження, тоді як наступні чотири роки характеризувалися переважанням посушливих умов.

У рік із достатнім рівнем зволоження домінувала маститна форма інфекційної агалактії, яка становила 67,9% випадків. Значно рідше реєстрували суглобову (4,9%) та очну (6,5%) форми, тоді як змішаний перебіг хвороби (маститно–суглобовий) відзначався у 15,4% тварин.

Маститна форма інфекційної агалактії супроводжувалася короткочасною лихоманкою, пригніченням та ураженням вимені. Спочатку молоко ставало водянистим, пізніше містило пластівці фібрину, формувався гострий фібринозний мастит із різким зниженням лактації. Через 20–30 діб часто розвивалася атрофія ураженої частки, а відновлення секреції у більшості тварин відбувалося лише наступного сезону. У вагітних самок нерідко спостерігали аборти, у тяжких випадках – гнійно-гангренозний мастит.

На відміну від вологого року, у посушливі періоди маститна форма інфекційної агалактії спостерігалася лише у 28,2% тварин, тоді як зросла

поширеність очних (21,5%), суглобових (15,1%) і змішаних маститно-суглобових форм (35,2%).

Очна форма найчастіше реєструвалася у молодняку і проявлялася набряком повік, гіперемією кон'юнктиви, сльозотечею та світлобоязню. Згодом розвивалося помутніння рогівки з вираженою судинною ін'єкцією. У тяжких випадках формувалися виразки, випадання внутрішніх структур ока та повна втрата зору з розвитком паноптальміту.

Аналіз клінічних проявів інфекційної агалакції у Бессарабії впродовж 2021–2025 рр. засвідчив тісний взаємозв'язок між природно-кліматичними умовами та структурою перебігу хвороби. У рік із достатнім рівнем зволоження переважала маститна форма, тоді як у посушливі роки суттєво зросла частка очної, суглобової та змішаної патології. Це підтверджує роль кліматичних факторів як одного з визначальних чинників у формуванні клінічних проявів і наслідків інфекційної агалакції овець і кіз.

УДК 636.7.09:616-009

ДОСЛІДЖЕННЯ ПОСТІКТАЛЬНОЇ ФАЗИ У СОБАК З ІДІОПАТИЧНОЮ ЕПІЛЕПСІЄЮ В УМОВАХ КЛІНІКИ «ANIMALIA»

Богдан А. А., аспірант

Сулова Н. І., кандидат ветеринарних наук, доцент

Дніпровський державний аграрно-економічний університет, м. Дніпро

Постікальний період (ПІ) є самостійною й клінічно значущою фазою перебігу нападів у собак. Незважаючи на часті спостереження власників, ця фаза недостатньо вивчена. Проведено опитування власників у рамках проспективного дослідження в одному закладі - отримані дані мають практичне значення для клінічної роботи.

Було проведено проспективне дослідження власників собак, які зверталися до ветеринарної клініки Animalia у Дніпрі протягом 10.2024-07.2025. До вибірки включали собак з ідіопатичною епілепсією. Власники заповнювали анкету, що охоплювала дані про пре-іктальні, іктальні та постіктальні прояви, частоту судом, застосування протисудомних препаратів та вплив на якісь життя тварини. Тривалість ПІ-ознак оцінювали в трьох категоріях: секунди–хвилини, хвилини–години, години–дні. Також власники вказували частоту появи ознак («завжди», «іноді», «ніколи»).

Демографічні та клінічні дані аналізували за допомогою описової статистики. Зв'язок між категоріальними змінними оцінювали тестом Фішера, кореляцію - методом Спірмена. Вплив ПІ-фази та іктальної фази на якість життя тварин визначали за допомогою рангового тесту Корнброт. Значущість приймали при $P < 0,05$.

Було отримано 45 анкет, 36 з яких були повністю заповнені. Серед собак представлено 15 порід, найчастіше: лабрадор-ретривер ($n=6$), метиси ($n=4$) та французькі бульдоги ($n=3$). Середній вік першого судомного епізоду становив 28

місяців (6–72). Постіктальні ознаки спостерігали у 32/36 собак (88,8%), найпоширенішими були дезорієнтація (29/32), хиткість/незграбність (27/32) та спрага (22/36). Медіана тривалості ПІ-ознак - 29 хвилин (1–3220). Протисудомні препарати застосовувалися у більшості собак. Лише додавання бензодіазепінів було асоційоване з подовженням тривалості ПІ-симптомів ($P=0,04$). Співіснування ознак включало кластери дезорієнтації, сліпоти та глухоти. ПІ-фаза впливала на якість життя тварин сильніше, ніж іктальна фаза ($P<0,01$).

Дослідження підтвердило високу частоту ПІ-ознак у собак з ідіопатичною епілепсією як при генералізованих, так і при фокальних судомах. Деякі ПІ-ознаки, зокрема глухота та слабкість на одному боці, раніше не описувалися у собак, однак аналогічні прояви спостерігаються у людей з епілепсією. Виявлені зміни поведінки підкреслюють клінічну значимість ПІ-фази та її потенційний вплив на прогноз і ефективність терапії.

Постіктальні ознаки є важливою фазою судомного процесу у собак з ідіопатичною епілепсією.

УДК 619:616-008.9:612.015.31:612.017.1:636.22/.28

ВПЛИВ ПОРУШЕНЬ МІНЕРАЛЬНОГО ОБМІНУ НА ПОКАЗНИКИ НЕСПЕЦИФІЧНОЇ РЕЗИСТЕНТНОСТІ У КОРІВ

Бойко В. С., кандидат ветеринарних наук

Коваленко Л. В., кандидат біологічних наук, старший науковий співробітник

Руденко О. П., кандидат ветеринарних наук, старший науковий співробітник

*Національний науковий центр «Інститут експериментальної і клінічної
ветеринарної медицини», м. Харків*

За даними літератури у тваринництві найчастіше реєструються захворювання незаразної етіології, на частку яких припадає 80–85% випадків. Найбільш поширеними патологіями у корів, особливо з високим генетичним потенціалом продуктивності є хвороби обміну речовин. Наслідки таких порушень призводять до підвищення захворюваності тварин на гінекологічну патологію, гепатити, кетози, зниження функції відтворення, захворюваності молодняка та його загибель у ранньому постнатальному періоді, скорочення термінів продуктивного довголіття корів. Відомо, що мінеральні речовини відіграють важливу роль у обмінних процесах організму: виконують каталітичну функцію, беруть участь у формуванні кісткової тканини, регуляції водно-сольової та кислотно-лужної рівноваги, входять до складу ферментних систем, а порушення рівноваги мінералів суттєво знижують неспецифічну резистентність корів, що проявляється у погіршенні функцій імунної системи, збільшенні частоти захворювань копит, на мастити та зниженні загальної продуктивності тварин. Рівень мінеральних сполук в організмі, насамперед, залежить від їх вмісту в кормах та воді. Проте, слід пам'ятати, що абсорбція мікроелементів організмом тварин залежить не лише від тієї кількості, у якій вони знаходяться у раціоні, але й від наявності речовин, що мають синергічну та антагоністичну дію,

функціонального стану травного каналу, віку тварин, їх фізіологічного стану та індивідуальних особливостей. У зв'язку з цим метою нашого дослідження було вивчення рівня показників неспецифічної резистентності за порушення мінерального обміну у великої рогатої худоби різних фізіологічних груп з високим генетичним потенціалом продуктивності.

Матеріалом для досліджень слугувала сироватка крові від корів (надій вище 7,0 тис. л/рік) з господарств різних регіонів України (n=60). Використовували спектрофотометричні методи досліджень з використанням наборів реактивів виробництва ПрАТ «Реагент» (Україна). Вміст купруму, феруму, селену та нікелю визначали за методом рентгенофлуоресцентного аналізу на спектроскані «Спектроскан-Макс», як описано у методичних рекомендаціях (Малинін О.О., 2009). Отримані результати обробляли методами варіаційної статистики з використанням пакета програм дисперсійного аналізу (ANOVA) StatPlus 5.9.8.5 (AnalystSoft Inc., США). Вірогідність розходжень одержаних результатів оцінювали за критерієм Ст'юдента.

Для моніторингу мінеральних порушень в сироватці крові корів були залучені тварини різних фізіологічних груп: первістки до 60 днів лактації, первістки до 120 днів лактації, первістки до 200 днів лактації та корови від 2-х і вище лактацій до 160 днів лактації.

За результатами рентгенофлуоресцентного аналізу сироватки крові корів різних фізіологічних груп було встановлено: рівень заліза та нікелю у всіх досліджених груп залишався на фізіологічному рівні; рівень купруму мав зниження у всіх досліджених груп, в середньому, на 23,5% ($P \leq 0,05$), що може призвести до зниження захисту компонентів плазми від вільних радикалів та до розладу внутрішньоклітинних енергетичних процесів. Рівень селену мав зниження, в середньому, на 42,6% ($P \leq 0,05$) тільки у первісток до 60 та до 120 днів лактації, що вказує на зниження обміну речовин після періоду сухостою. Рівень загального кальцію та неорганічного фосфору знижено на 26,4% та 20,8% у первісток до 60 днів лактації, але в сироватці крові первісток до 120 та до 200 днів лактації встановлено підвищення загального кальцію, в середньому, на 21,3% та зниження неорганічного фосфору, в середньому на 30,2%, що ймовірно пов'язано з фізіологічним станом організму та вказує на підвищений рівень паратгормону та соматотропіну. Постійно підвищений рівень кальцію, а в іншому випадку і навіть зниження фосфору може призвести до кальцифікації – відкладення солей кальцію в м'яких тканинах. Дисбаланс мікроелементів ослаблює бар'єрні функції епітелію, погіршує активність фагоцитів та знижує вироблення антитіл, роблячи організм корів більш уразливими до патогенів. Тому, нами було вивчено показники неспецифічної резистентності. У корів всіх груп було встановлено вірогідне зниження, в середньому: вмісту загального білка на 18,0%, рівня глобулінів на 5,6%, активності лізоциму на 9,0%, що вказує на ослаблення неспецифічної імунної відповіді. Проте, вміст циркулюючих імунних комплексів та серомукоїдів був у межах референтного рівня. В такому випадку зазвичай корекція раціону, нормалізація умов утримання, профілактичне введення імуностимуляторів, баланс рівня мікроелементів або вітамінів нівелює короточасне зниження рівня неспецифічної резистентності. Подальші наші

дослідження можуть допомогти в розробці ефективних стратегій профілактики метаболічних захворювань великої рогатої худоби, а також у покращенні їхнього загального стану здоров'я.

УДК 636.09:378

ІНСТИТУТ ВЕТЕРИНАРНОЇ МЕДИЦИНИ НААН: НАПРЯМИ ДОСЛІДЖЕНЬ ТА ПЕРСПЕКТИВИ СПІВРОБІТНИЦТВА

Боровков С. Б., кандидат ветеринарних наук, доцент

Інститут ветеринарної медицини НААН, м. Київ

Інститут ветеринарної медицини НААН — провідна наукова установа України у сфері ветеринарної біотехнології та інфекційної патології тварин. Основним завданням Інституту є науковий супровід діагностики, профілактики та боротьби з особливо небезпечними інфекційними хворобами сільськогосподарських тварин. Унікальний Банк штамів мікроорганізмів, що зберігається в ІВМ, віднесено до наукових об'єктів, які становлять національне надбання України.

Основні напрями діяльності ІВМ включають: вивчення циркуляції збудників інфекційних хвороб тварин, розробку діагностичних методів та прогнозування поширення інфекцій; створення рекомбінантних і маркованих вакцинних та діагностичних штамів; розробку ветеринарних препаратів лікувально-профілактичного та імуностимулюючого призначення; дослідження антибіотикорезистентності та пошук альтернативних терапевтичних підходів.

Сучасні методи досліджень, що впроваджуються в Інституті, охоплюють секвенування нового покоління (NGS), яке дозволяє проводити повногеномний аналіз вірусів, бактерій, грибів і тварин, метагеномні дослідження та RNA-Seq для оцінки експресії генів. Застосовуються таргетне секвенування, бісульфітне секвенування для аналізу метилювання ДНК, а також ChIP-Seq для дослідження ДНК-білкових взаємодій. В Інституті використовуються сучасні ампліфікатори у режимі реального часу, технології ПЛР та ІФА для діагностики патогенів навіть у мінімальних концентраціях. Унікальні можливості забезпечують прилади Ion Torrent S5 та MinION для швидкого секвенування у лабораторних і польових умовах.

Структурні підрозділи ІВМ включають лабораторії зоонозних інфекцій, вірусних та бактеріальних хвороб, лептоспірозу, анаеробних інфекцій, а також сучасний науково-дослідний центр діагностики хвороб тварин (BSL-2+), акредитований за ISO/IEC 17025:2019.

Інститут реалізував низку міжнародних проєктів, серед яких — дослідження поширення африканської чуми свиней (АЧС), розробка систем прогнозування зоонозних інфекцій та оцінка ризиків, пов'язаних з перелітними птахами. Дослідження, проведені в межах співпраці, стали основою для нових підходів до карантинних заходів і контролю епізоотій.

Перспективи розвитку ІВМ полягають у поєднанні фундаментальних та прикладних досліджень, розширенні міжнародної наукової співпраці, впровадженні інноваційних біотехнологій та підготовці висококваліфікованих кадрів у галузі ветеринарної медицини.

УДК 636.7.09:616-008:616.72

МЕТАБОЛІЧНИЙ СИНДРОМ У СОБАК ІЗ НАДМІРНОЮ ВАГОЮ ТА ДИСПЛАСТИЧНИМИ ЗМІНАМИ КУЛЬШОВОГО СУГЛОБА

Величко В. С., аспірант

Томчук В. А., доктор ветеринарних наук, професор

Кладницька Л. В., доктор ветеринарних наук, професор

Гречко А. О., студент 3 курсу, ФВМ

Боролюк М. Ю., студент 3 курсу, ФВМ

Чичикало Р. О., студент 3 курсу, ФВМ

Національний університет біоресурсів і природокористування України, м. Київ

У нормі обмін речовин і енергетичний баланс організму забезпечується гармонійною взаємодією між надходженням, обміном і витратою поживних речовин та енергії. За порушення цього балансу внаслідок надмірного споживання корму, що перевищує за калорійністю фізіологічні потреби, низької фізичної активності, нестачі окремих нутрієнтів, відбувається зміна метаболізму, накопичення жирової тканини, що призводить до метаболічного синдрому. Отже, метаболічний синдром – це поліфакторне порушення, що характеризується комплексом змін в обміні речовин, зокрема, углеводного, жирового, енергетичного обміну.

Отже, актуальним і важливим є питання ранньої діагностики метаболічного синдрому в собак та запобігання вторинним ускладненням.

Дослідження проводили на 20 собаках породи лабрадор-ретривер, власники яких зверталися до клініки ветеринарної медицини «WSW clinic», м. Київ, Україна). Проводили збір анамнезу, клінічний огляд, вимірювання ваги, артеріального тиску за допомогою непрямой осцилометричної методики; проводили рентгенографію кульшових суглобів з використанням цифрової рентгенографії, ультразвукову діагностику органів черевної порожнини; відбирали венозну кров натще для загального та біохімічного аналізів крові; визначали ліпідограму.

Загальними клінічними ознаками в собак із метаболічним синдромом були: надмірна маса тіла, зниження фізичної активності, задишка за незначного фізичного навантаження, млявість, підвищений апетит або його нестабільність, схильність до закрепів, ознаки артралгії кульшових суглобів, в окремих випадках – патології шкіри та її похідних (себорея, алопеції). Температура тіла дослідних тварин була в межах фізіологічної норми. Середній вік тварин становив $6,4 \pm 1,6$ роки.

За результатами обстеження кульшових суглобів тварини мали здорові суглоби, а також диспластичні зміни ступеня А, В, С, D, Е. Більшість тварин утримувалось у квартирних умовах, мали обмежену фізичну активність та споживали комбінований тип раціону – промислові корми з додаванням домашніх продуктів. З анамнезу встановлено, що більшість собак отримували їжу понад норму, зокрема у вечірній час, а частота годувань перевищувала двічі на добу.

Вага собак з метаболічним синдромом особин жіночої статі становила $39 \pm 2,7$ кг, особин чоловічої статі – $43 \pm 2,1$ кг, що відповідало оцінці вгодованості 7-9 балів за 9-бальною шкалою Body Condition Scor (BCD).

Артеріальний тиск в собак обох статей виявився підвищеним у 62% досліджуваних тварин, і становив $165,3 \pm 12,8$ мм рт. ст., що перевищує фізіологічний поріг норми 160 мм рт. ст.

Під час проведення ультразвукової діагностики органів черевної порожнини в собак із метаболічним синдромом у поодиноких випадках було виявлено помірне збільшення розмірів печінки, неоднорідність її паренхіми з ознаками жирового переродження. Спостерігалось потовщення стінок жовчного міхура та в 69% собак наявність сладжу. У підшлунковій залозі відзначалося помірне збільшення розмірів, підвищення ехогенності, що може свідчити про розвиток хронічного панкреатиту на фоні порушень обміну речовин.

За результатами загального аналізу крові в собак із метаболічним синдромом було виявлено незначний лейкоцитоз — $18,5 \pm 1,1$ Г/л ($P < 0,05$), що свідчить про наявність запального або стресового процесу. Показник ШОЕ був дещо підвищеним і становив 18 ± 2 мм/год ($P < 0,05$), що може свідчити про незначний запальний процес в організмі або порушення обміну речовин. Інші показники морфології крові перебували в межах норми.

За результатами біохімічного аналізу крові було виявлено підвищення активності печінкових ензимів: вміст аспаргатамінотрансферази становив $58 \pm 4,3$ Од/л ($P < 0,05$), аланінамінотрансферази – $53 \pm 2,1$ Од/л ($P < 0,05$), що свідчить про ураження клітин печінки та зниження її функціональної активності. Уміст тригліцеридів був підвищеним і становив $2,8 \pm 0,3$ ммоль/л ($P < 0,05$). Уміст загального холестерину також був підвищеним – $9,3 \pm 1,1$ ммоль/л ($P < 0,05$). Показник кількості жовчних кислот знаходився на нижній межі норми – $3,7 \pm 2,1$ мкмоль/л.

Аналіз ліпідного профілю показав підвищення рівня ліпопротеїнів низької щільності до $3,5 \pm 0,4$ ммоль/л ($P < 0,05$) та зниження рівня ліпопротеїнів високої щільності до $0,9 \pm 0,2$ ммоль/л ($P < 0,05$), що є характерними змінами за метаболічного синдрому та свідчить про підвищений ризик розвитку патологій, зміни структури клітинних мембран. Уміст ліпопротеїнів проміжної щільності залишався в межах норми та становив $0,5 \pm 0,1$ ммоль/л.

Основні клінічні прояви метаболічного синдрому в собак включали надмірну вагу, зниження фізичної активності, задишку при незначному навантаженні, млявість, зміни апетиту, диспластичні зміни кульшових суглобів, артралгії, підвищення активності печінкових ензимів, зміну ліпідного профілю.

УСКЛАДНЕННЯ КАРІЄСУ ЗУБІВ У СОБАК

Волобоєва У. І., аспірантка

Білий Д. Д., науковий керівник, доктор ветеринарних наук, професор

Дніпровський державний аграрно-економічний університет, м. Дніпро

Наразі, незважаючи на активні спроби зупинити ріст захворюваності собак на стоматологічні хвороби, реєструється щорічний приріст кількості тварин із захворюваннями зубів та пародонту. Однією із найпоширеніших патологій ротової порожнини є карієс зубів, який у більшості діагностують на пізніх стадіях.

Частота реєстрації різних стадій перебігу карієсу: початковий – 17%, середній – 58%, глибокий – 25%. Більш ніж у 60% пацієнтів діагностовано одночасну наявність зубів із середнім та глибоким карієсом. Структура захворюваності собак на карієс зубів за анатомічними особливостями: карієс природних заглиблень – 11%; карієс премолярів та молярів – 29%; карієс граней – 6%; карієс сполучних ділянок – 14%; пришийковий карієс – 40%.

Прогресування карієсу зубів призводить до розвитку таких ускладнень, як пульпіт, періодонтит, флегмона, втрата зубів та порушення травлення. Інтенсивність прогресування захворювання, починаючи із початкової стадії карієсу до розвитку ускладнень залежать від спадкової і породної сприйнятливості, віку первинного виявлення патології, раціону годівлі, догляду за ротовою порожниною, своєчасністю виявлення хвороби і її лікування.

Загальною клінічною ознакою ускладнень, які супроводжують середній і глибокий карієс зубів, є інтенсивна больова реакція та порушення прийому корму, що проявляється зниженням або втратою апетиту, відмовою від корму твердої консистенції, неприємним запахом із ротової порожнини.

За пульпіту на тлі візуалізації дефектів на поверхні зуба, у 16% пацієнтів констатували зміну кольору зуба (на рожевий/червоний або фіолетовий/багряний); періодонтиту – набряклість і кровоточивість ясен, розхитування/втрату зубів; флегмона – підвищення температури тіла, пригнічення, утворення нориць із витіканням гнійного ексудату, у важких випадках – патологічні переломи щелепових кісток. Розвиток ускладнень за пульпіту є суттєвим фактором ризику втрати зубів.

Таким чином, ускладнення карієсу зубів спричинюють загальний вплив на організм, суттєво знижують якість життя собак, потребують довготривалої терапії. За відсутності або недостатньої ефективності хірургічного та/або консервативного лікування у патологічний процес залучаються оточуючі тканини із розвитком, зокрема придаткових пазух носа, остеомієліту щелепових кісток. Ключовим фактором зниження ризику ускладнень карієсу зубів є рання діагностика і його лікування на ранніх стадіях.

МОДУЛЯЦІЯ МІКРОБІОМУ ТОВСТОГО КИШКІВНИКА ПОРОСЯТ ЗА ДІЇ МОНОГЛІЦЕРИДІВ

Гавриленко А. В., аспірант

Масюк Д. М., науковий керівник, доктор ветеринарних наук, професор

Дніпровський державний аграрно-економічний університет, м. Дніпро

Мікробіом товстого кишківника поросят є важливим регулятором фізіологічних процесів організму, зокрема травлення, імунного захисту та бар'єрної функції епітелію. На ранніх етапах онтогенезу баланс кишкової мікрофлори є нестабільним, що робить молодих тварин особливо вразливими до патогенних інфекцій. Перспективним напрямком є використання моногліцеридів коротко- та середньоланцюгових жирних кислот, які проявляють виражені антимікробні, противірусні та імуномодуючі властивості.

Метою дослідження було вивчити вплив добавки SCFA-M, що містить комплекс коротко- та середньоланцюгових жирних кислот, на мікробіом товстого кишківника поросят. Експеримент проводили на тваринах віком від 42 до 77 днів, розділених на контрольну та дослідну групи. Контрольні поросята отримували стандартний раціон, тоді як тваринам дослідної групи додавали SCFA-M у кількості 1 кг на тонну корму. Склад мікробіоти оцінювали у сліпій, ободовій та прямій кишках, використовуючи мікробіологічні методи культивування та кількісний підрахунок КУО.

У сліпій кишці спостерігалось різке зниження чисельності *Escherichia coli*: на 77-й день рівень бактерій був нижчим на 88% порівняно з контрольною групою. Аналогічна тенденція простежувалася і для *Staphylococcus spp.*, кількість яких зменшилася на 68,6%. Водночас чисельність *Enterococcus spp.* поступово зростала і на завершальному етапі перевищувала контрольні значення на 36,1%.

У ободовій кишці дія SCFA-M проявилася в пригніченні патогенної мікрофлори. На 77-й день кількість *E. coli* у дослідній групі була нижчою на 76,9% від контрольної. *Staphylococcus spp.* практично не виявлялися, що свідчить про антимікробний ефект добавки. Натомість кількість *Enterococcus spp.* була на 77,8% вищою, ніж у контролі.

У прямій кишці *E. coli* у дослідній групі знижувався, тоді як чисельність *Enterococcus spp.* зростала і на 77-й день перевищувала показники контрольної групи на 39,9%. Важливо, що *Enterococcus spp.* стали домінуючою групою у мікробіомі прямої кишки під впливом SCFA-M.

Отримані дані вказують на антибактеріальну активність SCFA-M та його здатність сприяти формуванню здорового мікробіому кишківнику.

ВИКОРИСТАННЯ ПРЕПАРАТУ «БАЦИТРАЦИН ЦИНК 15%» ДЛЯ ЛІКУВАННЯ НЕКРОТИЧНОГО ЕНТЕРИТУ ГОЛУБІВ

¹Гарагуля Г. І., науковий керівник, кандидат ветеринарних наук, доцент

¹Момот А. М., аспірант

Северин Б. С., молодший науковий співробітник

¹Державний біотехнологічний університет, м. Харків

Національний науковий центр «Інститут експериментальної і клінічної ветеринарної медицини», м. Харків

Некротичний ентерит у птиці – це опортуністична інфекція, спричинена *Clostridium perfringens*. У птиці збудник викликає клінічний або субклінічний некротичний ентерит. Відомо, що різні штами збудника виділяють понад 20 ідентифікованих токсинів та ферментів, які потенційно можуть бути основними факторами вірулентності.

В нашому дослідженні ми використовували препарат Бацитрацин цинк 15%, який діє бактерицидно проти грампозитивних бактерій різних родів (*Staphylococcus*, *Streptococcus*, *Clostridium*), перешкоджаючи синтезу компонентів бактеріальної клітинної стінки. Бацитрацин цинк практично не всмоктується з травного каналу, тому він не накопичується в органах і тканинах, незалежно від тривалості згодовування і дози.

У домашніх голубів із клінічними ознаками захворювання травного каналу було ізольовано спороутворюючі анаеробні бактерії роду *Clostridium*. Ефективність лікування препаратом Бацитрацин цинк 15% ми визначали за морфологічними та біохімічними показниками крові. Для морфологічних досліджень використовували стабілізовану гепарином кров, а для біохімічних досліджень – сироватку крові. Препарат Бацитрацин цинк 15% застосовували перорально з кормом у дозі 0,5 грам препарату на 1 кг корму упродовж 7 діб. Порошок ретельно перемішували із кормом. В період лікування голуби отримували корм виключно із препаратом.

При аналізі досліджуваних гематологічних показників хворих на некротичний ентерит голубів до застосування препарату встановлено зменшену від фізіологічних значень кількість еритроцитів та концентрацію гемоглобіну, збільшення показника ШОЕ, нижчий гематокрит на тлі вищої від фізіологічної норми кількості лейкоцитів, а у лейкоформулі – числа гранулоцитів та моноцитів. У цей же період біохімічними дослідженнями встановлено зниження вмісту загального білка та альбуміну в сироватці крові.

Підсумком нашої роботи було одужання голубів як за клінічним станом, та і за результатами лабораторних досліджень. На 10 добу після проведеної антибіотикотерапії фізіологічний стан голубів значно покращився, що підтвердилося результатами гематологічних та біохімічних показників крові. У голубів серед інших значно покращилися такі основні морфофізіологічні показники: встановлено достовірне зростання концентрації гемоглобіну,

збільшення гематокриту і зменшення ШОЕ, в крові – вирівнювання до норми частки лейкоцитів, гранулоцитів та моноцитів.

УДК 619:616.993.192:636.7-006.6-091.8

АДЕНОКАРЦИНОМА МОЛОЧНОЇ ЗАЛОЗИ У СОБАК: ПОРІВНЯЛЬНИЙ АНАЛІЗ АРХІТЕКТУРИ ТА СТУПЕНЯ ЗЛОЯКІСНОСТІ

Гаркуша С. Є., кандидат ветеринарних наук, доцент

Національний університет біоресурсів і природокористування України, м. Київ

Пухлини молочної залози у собак займають провідні позиції в структурі онкопатології дрібних тварин. Серед них найчастіше трапляються злоякісні епітеліальні неоплазії — аденокарциноми, які характеризуються різноманіттям архітектурних варіантів (тубулярні, тубулопапілярні, солідні, змішані), різним ступенем злоякісності та схильністю до інвазивного росту. Для коректної тактики лікування критичною є повна морфологічна верифікація із зазначенням варіанта, градації злоякісності, наявності інвазії та статусу хірургічних країв.

У повсякденній ветеринарній практиці значна частка біопсій та операційного матеріалу від собак пов'язана саме з новоутвореннями молочної залози. Клінічні ознаки (розмір, щільність, відсутність/наявність виразок) не завжди корелюють із реальним ступенем агресивності пухлини. Узгоджений, уніфікований підхід до гістоморфологічного опису аденокарцином, із фіксацією ключових прогностичних показників, підвищує відтворюваність висновків і полегшує міждисциплінарну взаємодію патологоанатома, хірурга та онколога.

Узагальнити результати серії з послідовних випадків аденокарцином молочної залози у собак, визначити частоту основних гістоархітектурних варіантів, розподіл за ступенем злоякісності, частоту інвазивних характеристик і статусу країв резекції та сформулювати практичні рекомендації для клініцистів.

Матеріалом слугували 18 гістологічно підтверджених аденокарцином молочної залози у собак. Вік тварин – 6-14 років. Розміри вузлів - 1,5-9 см. Макроскопічно більшість пухлин мали щільно-еластичну консистенцію; у 4 випадках спостерігали виразкування.

Фіксація у 10% НЗФ, стандартна проводка, парафінові блоки; зрізи 3-4 мкм, Н&Е. Оцінювали: архітектуру, ядерний поліморфізм, мітотичний індекс, некрози, десмоплазію, інфільтративний ріст, лімфо-, судинну та периневральну інвазію; вимірювали мінімальну відстань до мічених хірургічних країв. Градацію злоякісності встановлювали за сумарною оцінкою тубулярності, поліморфізму та MI (grade I–III).

У зрізах представлено пухлинну тканину молочної залози собак у вигляді багатофокусних фрагментів, занурених у фіброзно-жирову стромально-перитуморальну тканину. Більшість препаратів із промаркованими тушшою краями. Пухлинний ріст у переважній кількості спостережень має інфільтративний характер із формуванням вузьких «язиків» у навколишню

жирову клітковину; у 13 із 18 випадків чітко простежуються сателітні мікровогнища на периферії основних гнізд.

Архітектурно виділяються тубулопапілярні варіанти (9/18), солідні (5/18) та змішані (4/18). У тубулопапілярних пухлинах формуються нерівномірні тубули й ацинарні структури з ділянками сосочкових виростів на тонких фібрোসудинних ніжках; у просвітах - еозинофільний секрет, інколи мікротромботичні «зліпки» та детрит. Периферійні відділи демонструють втрату подвійної клітинної лінії з відсутнім міоепітеліальним компонентом.

Клітинний склад представлений полігональними або кубічно-циліндричними епітеліальними клітинами з помірно до вираженої анізо- і поліцитозією; цитоплазма еозинофільна, подекуди з апокринним «відшнуровуванням» по апікальному краю. Ядра збільшені, із грубішим хроматином та помітними еозинофільними ядерцями; анізокаріоз виражений.

Для ілюстрації спектра морфології звертає на себе увагу пухлина близько 9 см тубулопапілярного типу з високою мітотичною активністю (12–14/10 полів зору), ділянками коагуляційного й комедонекрозу та лімфоваскулярними емболами; мінімальний відступ до краю — 3 мм, що відповідає агресивному перебігу (grade III). Інший показовий випадок — солідна аденокарцинома 5–6 см із МІ 6–8/10, фокусами коагуляційного некрозу та відступами 1–2 мм до чорнильної межі (grade II).

Отже, аденокарцинома є провідним злоякісним епітеліальним новоутворенням молочної залози у собак; у серії з 18 випадків домінували тубулопапілярні форми (50,0%), тоді як солідні та змішані варіанти становили 27,8% і 22,2% відповідно.

Половина пухлин відповідала ступеню злоякісності grade II (9/18; 50,0%), понад чверть — grade III (5/18; 27,8%), ще 22,2% — grade I (4/18).

Для більшості аденокарцином характерними були інфільтративний ріст, виражена десмоплазія та наявність лімфоваскулярної інвазії (27,8%), що є ключовими несприятливими прогностичними маркерами.

Стан хірургічних країв мав вирішальне значення: позитивні краї резекції відзначені у 22,2% випадків, мінімальні відступи ≤ 2 мм — у 33,3%, тоді як чисті краї > 5 мм — у 44,4% спостережень.

Уніфікований морфологічний протокол для опису аденокарцином молочної залози у собак повинен включати архітектурний тип, градацію злоякісності, мітотичний індекс, наявність некрозів, інвазійних характеристик та чітку кількісну оцінку країв резекції, що забезпечує точність патологоанатомічного висновку і практичну цінність для клініциста.

**ФІБРОПАПІЛОМА ШКІРИ ТА СЛИЗОВИХ У СОБАК І КОТІВ:
ГІСТОМОРФОЛОГІЧНІ ОСОБЛИВОСТІ ТА ПРАКТИЧНІ АКЦЕНТИ
ДЛЯ ВЕТЕРИНАРНОГО ПАТОЛОГОАНАТОМА**

Гаркуша С. Є., кандидат ветеринарних наук, доцент

Національний університет біоресурсів і природокористування України, м. Київ

У дрібних тварин фібропапілома локалізується переважно на шкірі (периоральна ділянка, міжпальцеві проміжки, пахові складки) та на слизовій оболонці ротової порожнини (ясна, щока), нерідко пов'язується з травматизацією та папіломавірусною інфекцією. У практиці ветеринарного патологоанатома новоутворення плоского епітелію з папілярним ростом зустрічаються часто, але їх спектр варіює від реактивної папіломатозної гіперплазії до істинних пухлин і передракових станів. Стандартизований гістоморфологічний опис з акцентом на архітектурні, цитологічні та інвазивні ознаки дозволяє уніфікувати висновки й поліпшити комунікацію з хірургами.

Узагальнити морфологічні ознаки фібропапілом у дрібних тварин на підставі серії з 11 випадків, визначити частоту ключових структурних і цитологічних характеристик, оцінити мітотичну активність, наявність запалення, а також статус хірургічних країв резекції.

До дослідження включено 11 послідовних випадків фібропапіломи: 8 собак і 3 коти. Локалізація: шкіра - 7, слизова оболонка ротової порожнини - 4. Розміри вузлів: 0,4–2,8 см (медіана ~1,2 см). Матеріал фіксували у 10% НЗФ, стандартна гістопровідність, парафін, зрізи 3–4 мкм, фарбування Н&Е. Оцінювали архітектуру, ступінь акантозу/гіперкератозу, наявність койлоцитозу, мітотичний індекс, виразкування і запальну інфільтрацію, глибину росту та стан мічених країв резекції.

У більшості препаратів візуалізуються екзофітні, місцями педункульовані сосочкові вирости, покриті багат шаровим плоским епітелієм із вираженою акантозою та шаром орто- або паракератозу. Сосочки мають добре сформовані фіброевтинні стрижні з тонкостінними судинами та пухко-колагеновою строною; у шкірних локалізаціях строма частіше колагенізована, у слизових - з більш вираженим набряком та повнокров'ям. Епітелій зберігає стратифікацію, базальна мембрана інтактна, інвазивного проростання в підлеглу фіброзно-жирову тканину не виявлено. У 6 із 11 спостережень відзначено ділянки койлоцитозу - ознака, сумісна з папіломавірусним ураженням, хоча етіологію без імуногістохімії методів остаточно не підтверджено. Місцями зустрічаються поверхневі ерозії (3/11) з фібринозно-лейкоцитарними кірками та колонізацією грануляційної тканини нейтрофілами; у підепітеліальній стромі більшості препаратів - помірна лімфоплазмодитарна інфільтрація як ознака хронічного подразнення.

Цитологічно пухлинні клітини переважно середніх розмірів, полігональні; цитоплазма еозинофільна, іноді з апокриноподібним апікальним

«відшнуровуванням». Ядра рівномірні або з помірною варіабельністю розміру; ядерця непостійні, малі.

Глибина росту обмежена папілярними структурами на широкій чи вузькій ніжці; у двох шкірних вузлах спостерігаються «притиснуті» до поверхні пуш-межею епітеліальні гнізда без проривання базальної мембрани.

Отже, серія з 11 випадків фібропапіломи у дрібних тварин демонструє сталі гістоморфологічні ознаки: екзофітні сосочки з фібросудинними стрижнями, акантоз, паракератоз, низька мітотична активність та відсутність інвазивного росту, що дозволяє надійно відмежувати фібропапілому від злоякісної верукозної неоплазії.

Рекомендується стандартизований протокол морфологічного опису фібропапіломи (архітектура, ступінь кератинізації, койлоцитоз, МІ, запалення, глибина росту), з опційним застосуванням ПХ/ПЛР у разі множинних або рецидивних уражень для верифікації вірусної етіології та планування тактики лікування.

УДК 636.7.082/.09:612.118

ПОШИРЕНІСТЬ ГРУП КРОВІ У СОБАК РІЗНИХ ПОРІД

Гончар В. В., доктор філософії ветеринарних наук, асистент

Климчук В. В., кандидат ветеринарних наук, доцент

Коваленко Д. О., доктор філософії, ветеринарних наук, асистент

Онищенко О. В., кандидат ветеринарних наук, старший викладач

Національний університет біоресурсів і природокористування України, м. Київ

Переливання крові у ветеринарній медицині є життєво необхідною процедурою, що дозволяє врятувати життя тварин при гострих крововтратах, операціях або тяжких захворюваннях. Одним з ключових факторів успішності трансфузії є сумісність донорської та реципієнтної крові. Найбільш клінічно значущим антигеном у собак вважається Dog Erythrocyte Antigen 1 (DEA 1). Його наявність чи відсутність визначає ризик розвитку алоїмунізації та гострої гемолітичної реакції. Попередні дослідження у світі показали значні відмінності у поширеності DEA 1 залежно від породи та регіону. Проте в Україні подібні дані до останнього часу були відсутні, що ускладнювало організацію банків донорської крові.

Дослідження проводилося у 2018–2024 рр. на базі лабораторії «Банк крові тварин» кафедри ветеринарної хірургії НУБіП України та клінічного центру «Ветмедсервіс». Об'єктом дослідження стали 493 собаки різних порід. Відбір проб крові здійснювався з вени передпліччя у пробірки з ЕДТА. Визначення групи крові проводили методом імунохроматографічного тестування з використанням наборів RapidVet-H Canine DEA 1 (Agrolabo SpA, Італія). Усі зразки були протестовані на наявність антигену DEA 1. Отримані результати підлягали статистичній обробці з використанням критерію χ^2 , де нульовою гіпотезою вважався рівний розподіл (50/50).

Загалом 55,4% собак виявилися DEA 1 позитивними, тоді як 44,6% були DEA 1 негативними. Найвищий рівень DEA 1+ був характерний для англійських кокер-спанієлів (77,8%), померанських шпіцев (76,9%) та американських кокер-спанієлів (71,4%). У німецьких вівчарок, бельгійських вівчарок малінуа та різеншнауцерів переважали DEA 1– (понад 70%). Такі відмінності вказують на генетичну схильність порід до певного типу крові.

Отримані дані узгоджуються з міжнародними результатами. Частка DEA 1+ у нашій вибірці (55,4%) відповідає середньосвітовим показникам у межах 50–65%. Подібні дані отримані у Португалії, Іспанії та Швейцарії, тоді як у США та Японії частка DEA 1+ була нижчою (42–44%). Особливої уваги заслуговує відносно низька кількість DEA 1– собак у нашій вибірці, адже саме вони вважаються «універсальними донорами». Це створює додаткові труднощі для формування банку крові та підкреслює важливість обов'язкового типування перед кожним переливанням. Крім того, результати демонструють породну варіабельність, що повинно враховуватися при виборі донорів.

Уперше в Україні проведено масштабне дослідження поширеності DEA 1 у собак, яке охопило 493 тварини. Загальна частка DEA 1+ становила 55,4%, DEA 1– — 44,6%. Встановлено породну залежність: у кокер-спанієлів і шпіцев переважав DEA 1+, у вівчарок і різеншнауцерів — DEA 1–. Результати мають практичне значення для організації банків донорської крові та клінічної ветеринарної практики.

УДК 611.12:599.742.1

МОРФОМЕТРИЧНІ ОСОБЛИВОСТІ СЕРЦЯ ЛИСИЦІ ЗВИЧАЙНОЇ (*V. VULPES*) У КОНТЕКСТІ ПОРІВНЯЛЬНОЇ МОРФОЛОГІЇ ССАВЦІВ

¹**Горальський Л. П.**, доктор ветеринарних наук, професор

¹**Овдіюк О. В.**, здобувач третього (освітньо-наукового) рівня

Сокульський І. М., кандидат ветеринарних наук, доцент

Колеснік Н. Л., кандидат ветеринарних наук, доцент

¹*Житомирський державний університет імені Івана Франка, м. Житомир*
Поліський національний університет, м. Житомир

Дослідження морфофункціональної характеристики серця у тварин і людини є актуальним напрямом сучасної біології та гуманної та ветеринарної медицини. Серце забезпечує безперервну циркуляцію крові в організмі, постачає клітини киснем і поживними речовинами та виводить продукти обміну. Будь-які відхилення у його роботі можуть спричинити серйозні патології. Саме тому, з'ясування морфофункціональної характеристики серця тварин класу *Mammalia*, є фундаментальним напрямком для проведення морфологічних, клінічних, будь-яких досліджень механіки серця та його фізіологічних процесів, результати яких можуть бути, як тести показників у норму, для діагностики захворювань серцево-судинної системи.

Метою дослідження було з'ясувати морфометричні особливості (лінійні параметри серця, його шлуночків та передсердь) у статевозрілих клінічно здорових тварин (n=5), що належать до класу *Mammalia* – ссавці, *Vulpes Linnaeus*, 1758 – лисиця звичайна.

Згідно аналізу морфометрії, за якими висота серця лисиці звичайної дорівнює $6,52 \pm 0,19$ см, ширина – $4,42 \pm 0,02$ см, окружність – $11,8 \pm 0,27$ см, а показник індексу розвитку серця – $147 \pm 3,76\%$, серце Лисиці звичайної еліпсоподібної форми, розширено-вкороченого типу. За таких показників найбільш розвинутими анатомічними структурами органу є шлуночки (правий та лівий), потім праве та ліве передсердя, що корелює з лінійними параметрами товщини їх стінок: товщина стінки лівого шлуночка достовірно ($P \leq 0,001$) у 3,23 рази більша, ніж у правого шлуночка (ПШ), відповідно, товщина стінки лівого передсердя (ЛП) достовірно ($P \leq 0,05$) більша за товщину стінки правого передсердя (ПП) у 1,4 рази.

За результатами органометричних досліджень, абсолютна маса серця статевозрілої лисиці дорівнює $40,6 \pm 1,96$ г, що становить $0,46 \pm 0,015\%$ від загальної маси тіла.

Отже, комплексне дослідження морфологічних та морфометричних параметрів серцево-судинної діяльності, а саме серця, має важливе значення для біології, порівняльної анатомії, фізіології, судової ветеринарії, для клінічної діагностики та лікування тварин, а також розширення знань про адаптаційні механізми серця до змін навколишнього середовища.

УДК 611.93:599.742.1

СТРУКТУРНО-МОРФОМЕТРИЧНА ХАРАКТЕРИСТИКА ЛЕГЕНЬ ЛИСИЦІ ЗВИЧАЙНОЇ (*V. VULPES*) У СИСТЕМІ ПОРІВНЯЛЬНОЇ АНАТОМІЇ ССАВЦІВ

¹Горальський Л. П., доктор ветеринарних наук, професор

¹Цанько І. В., здобувач третього (освітньо-наукового) рівня

Сокульський І. М., кандидат ветеринарних наук, доцент

Колеснік Н. Л., кандидат ветеринарних наук, доцент

¹Житомирський державний університет імені Івана Франка, м. Житомир

Поліський національний університет, м. Житомир

Вивчення морфології та морфометрії органів дикої фауни має важливе значення як у фундаментальній біології, так і у ветеринарній медицині. Дані дослідження дозволяють виявити адаптаційні механізми, сформовані в процесі еволюції, та забезпечують базу для порівняльної анатомії ссавців. Зокрема, структурні особливості органів дихальної системи відображають екологічну пластичність виду й водночас є важливим критерієм оцінки функціонального стану організму. Для судово-ветеринарної експертизи дослідження органів дикої фауни, як лисиці звичайної, становить особливу цінність, оскільки дозволяє

визначати причини загибелі, діагностувати патології та співставляти отримані дані з аналогічними у свійських тварин.

Лисиця звичайна (*Vulpes vulpes Linnaeus, 1758*) здавна є об'єктом промислового, зоологічного та наукового інтересу. Завдяки екологічній пластичності, цей вид хребетних, широко розповсюджений у природних і антропогенних біотопах, зокрема в лісах, на відкритих територіях, у передмістях і навіть урбанізованих зонах. Адаптованість лисиці до утримання в умовах неволі, її участь у зоотерапевтичних практиках свідчать про високу ступінь соціалізації виду. У цій ситуації, дослідження дикої фауни, особливо на рівні макроскопічної організації органів, набуває особливої актуальності, особливо морфології органів дихання, так як дихальна система є однією з найважливіших функціональних систем організму, яка забезпечує газообмін, регуляцію кислотно-лужного балансу, терморегуляцію тощо. При тім порівняльні видові дослідження структур дихального апарату мають ключове значення для розуміння еволюційних адаптацій, оцінки функціонального стану органів і діагностики патологічних процесів.

Метою дослідження було встановлення морфо-функціональних особливостей легень статевозрілої лисиці, використовуючи методи анатомічного препарування, макроскопічного аналізу, морфометрії та статистичної обробки даних.

За результатами досліджень абсолютна маса легень становить $83,2 \pm 1,35$ г, відносна – $1,01 \pm 0,03\%$. Ліва легень дещо менша, ніж права: абсолютна маса лівої легень – $35,6 \pm 1,13$ г, правої – $47,6 \pm 2,13$ г. Коефіцієнт асиметрії легень (АМ правої / АМ лівої) дорівнює 1:1,33. Ліва легень сформована трьома частками – краніальною, середньою та каудальною, права чотирма – краніальною, середньою, каудальною та додатковою. Міжчасткові вирізки легень мають значну глибину і досягають головного бронха. Усі частки правої та лівої легень не з'єднані між собою паренхімою, окрім краніальної та середньої часток лівої легень, які поєднані в дорсальній ділянці.

Загальна довжина легень дорівнює $14,9 \pm 0,35$ см, ширина – $13,1 \pm 0,3$ см, товщина – $6,8 \pm 0,28$ см, індекс розвитку легень становить $114 \pm 0,35\%$, що відповідає розширено-видовженому типу.

Отримані результати будови легень звичайної лисиці доповнюють сучасні уявлення про порівняльну анатомію дихальної системи хижих ссавців та мають практичне значення для функціональної морфології, патологічної анатомії, і можуть бути використані у викладанні ветеринарних дисциплін, судово-ветеринарній експертизі, а також становлять важливу основу для подальших експериментальних і клініко-анатомічних досліджень.

ПОРТОСИСТЕМНІ ШУНТИ У СОБАК

Горкава І. М., доктор філософії ветеринарної медицини, асистент

Національний університет біоресурсів і природокористування України, м. Київ

Вроджені портосистемні шунти (ВПС) — це аномальні судини, що з'єднують ворітну вену або її притоки з великим кровообігом, що дозволяє венозній крові, що відтікає від селезінки, підшлункової залози та основних відділів шлунково-кишкового тракту, обходити печінку та безпосередньо надходити в системний кровотік. Вони бувають позапечінковими (найчастіше зустрічається у собак дрібних порід, таких як мальтійська болонка, йоркширський тер'єр і пудель) або внутрішньопечінковими (найчастіше зустрічається у собак великих порід, таких як ірландський вовкодав і лабрадор-ретривер), поодинокими або множинними. Однак у котів вони зустрічаються рідко.

Клінічно може проявлятися атаксією, сліпототою, судомами, анорексією, блювотою, діареєю, поліурією, помідипсією, гіперсалівацією, странгурією, тощо.

Діагностика полягає в клінічному та біохімічному дослідженні крові, УЗД органів черевної порожнини, ядерна сцинтиграфія (неінвазивний метод, що включає введення радіоізоотопу в кишку), портографія (рентгенівське дослідження барвника, яке спеціально висвітлює порталну систему), КТ з внутрішньовенним контрастуванням.

Хірургічна корекція спрямована на ослаблення шунта та відновлення нормального кровотоку в паренхімі печінки. Успішна оклюзія шунта призведе до розвитку порталної васкулатури та збільшення об'єму печінки.

Було запропоновано різноманітні хірургічні методи послаблення портросистемного шунта, гострого або поступового, включаючи лігування швів, констриктор амероїдного кільця (амероїдний констриктор виготовлений з казеїну в кільці С-подібної форми з нержавіючої сталі. Його розміщують навколо шунта, а кільце замикають маленьким ключем), тонкоплівкову стрічку, гідравлічний оклюдер і самоутримувальне розміщення пристрою з поліакрилової кислоти та силікону та внутрішньосудинні методи (черезшкірна трансвенозна спіральна емболізація).

Трансвенозна спіраль зазвичай використовується для великих внутрішньопечінкових шунтуючих судин. Це мінімально інвазивна процедура, під час якої спіралі встановлюються в портосистемний шунт, щоб забезпечити шунту можливість поступово закриватися з часом. Котушки утримуються на місці за допомогою металевого стента або стента з металевого сплаву. Вся процедура проводиться через невеликий прокол кровоносної судини в області ший. Мета процедури полягає в тому, щоб допомогти печінці виконувати нормальні функції більш ефективно, оскільки більше крові проходить через печінку.

MELANOMA IN DOGS

Hornostaieva K. O., 6th-year master's degree student, faculty of veterinary medicine
Dankevych N. I., candidate of veterinary sciences

Odesa State Agrarian University, Odesa

The first publication on melanocytic tumors was published in 1949, and the first publication on canine oral mucosal melanoma appeared in 1950. Following the report of the first case of oral melanoma, several other studies were conducted with the aim of identifying diagnostic, prognostic, and predictive markers.

Melanoma is a cancer of the body's pigment-producing cells (melanocytes). Melanocytes are cells derived from the neural crest that typically migrate to the skin and hair follicles during embryonic development. These cells produce melanin, a polymer that absorbs ultraviolet (UV) radiation and provides pigment to the surrounding keratinocytes. Malignant transformation of melanocytes is most likely initiated by ultraviolet (UV) light-induced DNA mutagenesis.

The disease is more common in dogs, while cats are affected less frequently. Melanoma usually occurs in dogs over 10 years of age. The pathology is more prevalent in small-breed dogs, especially Cocker Spaniels and Dachshunds, but it can also be observed in large breeds such as Giant Schnauzers, Labradors, and other breeds with strong pigmentation of the oral mucosa and skin.

Although cutaneous melanoma was previously considered a separate disease, it can be further divided into prognostically unique subsets based on molecular signature, the nature of sun exposure, histopathological features, and treatment.

Melanin-producing cell tumors in dogs and cats represent a significant challenge for all specialists, regardless of their experience or available resources.

An analysis of contemporary literature sources concerning the prevalence and treatment effectiveness of melanoma in dogs was conducted.

The etiology of melanocytic tumors in animals has not been sufficiently studied. Melanoma mainly develops on haired skin or in the oral cavity. Most melanomas appear as dark masses, but some (particularly in the oral cavity) may lack pigmentation. Oral tumors can often grow to very large sizes before being detected by the owner or veterinarian and frequently invade the surrounding bone. Common clinical signs include halitosis (bad breath), oral bleeding, or difficulty eating.

Researchers claim that solar radiation is not a leading factor in the development of tumors in dogs. The prognosis for melanoma is unfavorable and depends on such factors as tumor size, depth of invasion, growth pattern, localization, presence of metastases, and ulceration. Effective assessment of clinical signs is of great importance. During examination, the linear dimensions of the primary tumor are measured in three projections, along with the macroscopic growth pattern, color of the neoplasm, uniformity of pigmentation, and the nature of the tumor margins at the boundary with healthy tissue. Palpation of the soft tissues surrounding the tumor in the area of anticipated lymphatic drainage toward the regional lymph nodes helps to detect

metastases localized in the skin and subcutaneous tissue; palpation of all accessible groups of superficial lymph nodes is also performed.

The diagnosis and stage of the oncological process are established based on comprehensive examination results, which include thoracic radiography and abdominal ultrasound. Before planning any treatment, tests are usually performed to determine the patient's overall health status and to assess whether the tumor is localized at the primary site or if there are signs of spread. The most common sites of melanoma metastasis are the regional lymph nodes, lungs, liver, and, less frequently, the adrenal glands and brain.

Oral cavity examination often requires general anesthesia with simultaneous sampling for morphological analysis. Morphological diagnostic methods include cytological and histological studies. Depending on the localization and stage of the oncological process, treatment may involve wide surgical excision, radiation therapy, immunotherapy, cryodestruction, lumpectomy, and other approaches, which can be combined.

Surgical intervention remains the treatment of choice for primary melanoma in both human and veterinary medicine. The extent of surgery usually depends on the anatomical location of the melanoma: each melanoma typically requires a lumpectomy, while all other affected sites necessitate more aggressive and wider resection. Ideally, surgical methods should be combined with immunotherapy.

Cutaneous melanoma in many dogs can be cured surgically, although in some cases the tumor demonstrates more aggressive behavior. Melanoma is characterized by biologically aggressive behavior, rapid growth, and early metastasis; therefore, timely diagnosis is essential to prevent its progression and to initiate treatment promptly. Prevention of melanoma is not possible, which makes timely veterinary consultation and immediate treatment highly important.

УДК 637.14:636.39:637.3.055

ФІЗИКО-ХІМІЧНА ХАРАКТЕРИСТИКА СИРУ ФЕТА З КОЗИНОГО НЕПАСТЕРИЗОВАНОГО МОЛОКА В ПРОЦЕСІ ДОЗРІВАННЯ

Давидович В. А., доктор філософії
Шевченко Л. В., доктор ветеринарних наук, професор

Національний університет біоресурсів і природокористування України, м. Київ

Нині набуває все більшого поширення тенденція здорового харчування і більшість споживачів надають перевагу натуральним продуктам з мінімальною обробкою. До таких продуктів відносяться козині сири, виготовлені з непастеризованого молока, зокрема сир Фета. Цей сир належить до групи розсільних сирів і характеризується тривалим періодом дозрівання і зберігання, однак його фізико-хімічні властивості змінюються і можуть бути основою для визначення віку та автентичності. Для дослідження було виготовлено партію сиру Фета з козиного молока в умовах Еко Ферми «Журавка» Київської області.

Протягом терміну дозрівання відбирали середні проби сиру Фета на 7-му добу, 18-й і 30-й місяці дозрівання.

Встановлено, що у процесі дозрівання в сирі Фета з козиного непастеризованого молока вміст вологи практично не змінюється і коливається в межах 43,5 – 45,0%. Це пояснюється зберіганням його в розсолі в герметичних контейнерах. Концентрація протеїну у сирі Фета коливається в межах 19,3 – 20,2% і не залежить від терміну дозрівання. Що стосується вмісту жиру, то зі збільшенням терміну дозрівання до 30 місяців його частка збільшувалась на 3,0% порівняно з сиром віком 7 діб. При цьому виявлено зниження частки золи на 0,76%.

Аналіз сухої речовини сиру Фета показав, що вміст протеїну в ній не змінювався, але вміст жиру суттєво залежав від терміну його дозрівання ($r = 0,821 \pm 0,108$, $P < 0,01$).

Важливим критерієм якості і смакових характеристик сиру є співвідношення жиру до протеїну в сухій речовині, у сирі Фета воно коливалось в межах 1:1,32-1:1,45 і не залежало від його віку.

Молодий сир Фета терміном дозрівання 7 діб мав пластичну текстуру без кірки, на зрізі добре видно вічка різного розміру, в основному середнього і дрібного. Він легко розрізався ножом на тонкі еластичні слайси. У віці 18 місяців сир Фета характеризувався крихкою текстурою. На розрізі видно вічка неправильної форми, видно наслідки ущільнення структури сиру протягом періоду дозрівання.

У віці 30 місяців сир Фета мав крихку структуру і щільну консистенцію. За своїми характеристиками він мало відрізнявся від сиру віком 18 місяців.

УДК 637.14:636.39:637.3.055

МІКРОБІОМ СИРУ ШЕВР З КОЗИНОГО НЕПАСТЕРИЗОВАНОГО МОЛОКА ЗАЛЕЖНО ВІД ТЕРМІНУ ДОЗРІВАННЯ

Давидович В. А., доктор філософії
Шевченко Л. В., доктор ветеринарних наук, професор

Національний університет біоресурсів і природокористування України, м. Київ

Нині в Україні розширюється асортимент м'яких козиних сирів на ринку харчових продуктів, що потребує детального аналізу їх якості та безпечності і встановлення критеріїв автентичності. Виробництво крафтових м'яких сирів, які дозрівають з участю білої благородної плісняви, має свої особливості, що визначаються технологією виготовлення, терміном дозрівання і унікальними сенсорними характеристиками. До найбільш популярних м'яких козиних сирів відноситься сир Шевр, який виготовлено з непастеризованого козиного молока на базі Еко Ферми «Журавка» Київської області.

Встановлено, що в сирі Шевр чисельність МАФМ не залежала від терміну дозрівання і коливалась в межах 8,0–8,3 lg КУО/г. Кількість плісневих грибів у

сирі Шевр знаходилась на рівні 4,2–5,9 lg КУО/г, а чисельність дріжджів характеризувалась оберненою залежністю від терміну його дозрівання. Молочнокислі бактерії сиру Шевр представлені в основному *Lactococcus lactis*, *Leuconostoc mesenteroides* і *Lactobacillus plantarum*. Серед інших мікроорганізмів у сирі Шевр ідентифіковано *Staphylococcus simulans*, *Serratia liquefaciens*, *Kurthia gibsonii*, *Escherichia coli* і *Enterococcus durans*.

Протягом дозрівання сиру Шевр виділено плісеневі гриби, зокрема на 3-тю добу три види, з них один заквасковий: *Galactomyces candidus* і два незакваскових – *Galactomyces geotrichum* і *Penicillium halotolerans*. У сирі Шевр на 20-ту добу дозрівання виділяли *Galactomyces candidus* і *Galactomyces geotrichum*, а на 40-ву добу – лише *Galactomyces candidus*.

УДК 636.2.053.09:616-008

ЗАЛЕЖНІСТЬ МЕТАБОЛІТИЧНОГО СТАТУСУ ТЕЛЯТ ВІД ЕФЕКТИВНОСТІ РУБЦЕВОЇ ФЕРМЕНТАЦІЇ

Демидко О. С., аспірант,
Камбур М. Д., науковий керівник, завідувач кафедри,
доктор ветеринарних наук, професор

Сумський національний аграрний університет, м. Суми

Рубцеве травлення є ключовим процесом у фізіології жуйних тварин, що залежить від життєдіяльності мікроорганізмів рубця. Незважаючи на це, залишається недостатньо вивченою роль ембріонального розвитку та його зв'язку з материнським організмом у подальшому формуванні рубцевої мікрофлори та загального імунітету. Дослідження спрямоване на заповнення цієї прогалини з метою оптимізації вирощування життєздатного молодняка.

Метою дослідження було відслідкувати взаємозв'язок між інтенсивністю внутрішньоутробного розвитку телят та їх фізіолого-біохімічним статусом і процесами рубцевого травлення у період стабілізації (у віці 6 місяців).

Дослідження проводили на 15 телятах, розділених на три групи за принципом аналогів, на основі показника ембріонального зв'язку (КЕЗ) з материнським організмом. У тварин відбирали проби вмісту рубця та крові. Аналізували кількість мікроорганізмів та протозоа у рубцевій рідині, а також ключові фізіолого-біохімічні показники організму.

У телят 6-місячного віку, що мали високий рівень ембріонального зв'язку (3-тя група), загальна кількість мікроорганізмів у рубці була в 1,78-1,85 рази більше, ніж у телят з низьким КЕЗ (1-ша група) ($P < 0,01$). Кількість протозоа у 1-й групі була в 3,14-2,27 рази меншою.

Показники фізіолого-біохімічного статусу були вірогідно вищими у телят з високим КЕЗ. Наприклад, КЕЗ був у 1,82-2,25 рази, а БК — у 1,45-1,54 рази вищим, тоді як КК був у 1,86-2,15 рази меншим ($P < 0,001$), порівняно з телятами 1-ї групи.

Дослідження доводить, що інтенсивність ембріонального розвитку, яка корелює з показником плацентарного зв'язку, безпосередньо впливає на подальше формування рубцевого травлення та загального фізіолого-біохімічного статусу телят. Телята з кращими показниками внутрішньоутробного розвитку демонструють значно вищий рівень рубцевої ферментації та кращу життєздатність у період стабілізації, що підтверджує важливість пренатального періоду для здоров'я та продуктивності молодняку.

УДК 616.34-008.2:613.2

НЕПЕРЕНОСИМІСТЬ ЛАКТОЗИ: МЕХАНІЗМИ, ФОРМИ ТА ШЛЯХИ КОРЕКЦІЇ

Дзуман В. С., студентка 2 курсу, НУБіП України

Туницька О. М., науковий керівник, кандидат біологічних наук, доцент

Національний університет біоресурсів і природокористування України, м. Київ

Лактоза — основний вуглевод молока, який потребує для свого засвоєння ферменту лактази. У нормі цей фермент виробляється в клітинах тонкого кишечника та розщеплює лактозу на прості цукри — глюкозу та галактозу, які легко всмоктуються в кров. Проте у багатьох людей активність лактази з віком або через патологічні процеси знижується. Це призводить до розвитку стану, відомого як непереносимість лактози або лактазна недостатність, що супроводжується низкою неприємних шлунково-кишкових симптомів і потребує змін у харчуванні.

Метою даного огляду є: пояснити біохімічні механізми засвоєння лактози; розглянути причини та форми лактазної недостатності; ознайомити з методами діагностики; окреслити ефективні підходи до дієтичної корекції та профілактики ускладнень.

Непереносимість лактози (гіполактазія або лактазна недостатність) є поширеним метаболічним розладом, який може мати різні причини та форми. Найпоширенішою є первинна форма, що зумовлена генетичними факторами. Вона зазвичай проявляється в дорослому віці, коли зменшується природна потреба в молоці, і вироблення лактази поступово знижується. В результаті, організм не здатний розщеплювати лактозу, що призводить до неприємних симптомів, таких як здуття живота, болі та порушення травлення.

Вторинна форма непереносимості лактози розвивається як наслідок ушкодження слизової тонкої кишки. Це може статися при таких захворюваннях, як целиакія, хвороба Крона, після важких кишкових інфекцій або хірургічних втручань. На відміну від первинної, вторинна непереносимість може бути тимчасовою і зникати після лікування основного захворювання. Вроджена (конгенітальна) непереносимість лактози є рідкісною і пов'язана з генетичними мутаціями, що спричиняють повну відсутність лактази з народження. Такий стан вимагає негайного виключення лактози з раціону немовляти, оскільки будь-яке її споживання може призвести до серйозних травм шлунково-кишкового тракту.

Поширеність непереносимості лактози залежить від віку та етнічних чинників. За даними досліджень, гіполактазія частіше зустрічається серед азійських, африканських, південноамериканських та корінних американських популяцій, тоді як у північних європейців рівень збереження лактази в дорослому віці значно вищий. Це свідчить про еволюційні адаптації, що виникли в результаті різних харчових звичок у різних регіонах світу.

Для діагностики непереносимості лактози використовуються водневий дихальний тест, тест толерантності до лактози та генетичні дослідження. Ці методи дозволяють точно визначити, чи є у пацієнта порушення в метаболізмі лактози.

Лікування непереносимості лактози базується на дієтичній корекції, яка передбачає зменшення або повне виключення молочних продуктів з раціону. У деяких випадках використовують ферментні препарати лактази, які допомагають організму переробляти лактозу. Також існують безлактозні молочні аналоги, які можуть стати альтернативою звичайному молоку. Важливо при цьому забезпечити достатнє надходження кальцію, вітаміну D та інших необхідних мікроелементів з альтернативних джерел, щоб уникнути розвитку остеопорозу та дефіцитних станів.

Загалом, непереносимість лактози — це розлад, який може значно вплинути на якість життя, але з правильним дієтичним підходом і лікуванням симптоми можна зменшити, а стан пацієнта значно покращити.

Непереносимість лактози — це поширений метаболічний розлад, який може суттєво впливати на якість життя, особливо без належної діагностики та дієтичної корекції. Хоча це не є небезпечною патологією, своєчасне виявлення її причин, грамотна зміна харчових звичок і правильна інформаційна підтримка допомагають уникнути симптомів, зберегти комфорт і запобігти наслідкам дефіциту важливих мікроелементів.

УДК 599.744:616-099:615.9

МОРФОЛОГІЧНІ ТА БІОХІМІЧНІ ПОКАЗНИКИ КРОВІ ЗА ОТРУЄННЯ СОБАКИ СВІЙСЬКОГО РОДЕНТИЦИДАМИ

Дмитренко Н. І., кандидат ветеринарних наук, доцент

¹Панікар І. І., доктор ветеринарних наук, професор

Полтавський державний аграрний університет, м. Полтава

¹Одеський державний аграрний університет, м. Одеса

Симптоми отруєння собак родентицидами залежать від часу який пройшов після отруєння та дози спожитої речовини. Внаслідок порушеного згортання крові та внутрішніх кровотеч у хворих тварин реєструють млявість, слабкість, анорексію, блідість ясен, тахіпноє. По мірі прогресування патології з'являється кровотеча з носа, кривава діарея, синці, судоми.

Для встановлення діагнозу на отруєння родентицидами проводять загальний та біохімічний аналіз крові та аналіз сечі. Велику діагностичну

цінність несе перевірка здатності до згортання крові. Слід враховувати, що спочатку аналіз крові може бути в нормі, тому його необхідно буде періодично контролювати протягом 1-7 днів для відстеження протікання хвороби.

За даного виду отруєння реєструється постгеморагічний тип анемії: зниження кількості еритроцитів, тромбоцитів, гематокриту та зниження вмісту гемоглобіну. Кількість тромбоцитів може бути на 30% нижче норми.

У частини хворих тварин реєстрували помірний лейкоцитоз, що може бути пов'язано як зі стресом так і з запальними процесами. Дослідження лейкоформули показало нейтрофільний зсув вправо, що характерно для гострих інтоксикацій та отруєнь.

Про порушення білоксинтезуючої функції печінки свідчить зменшення вмісту в сироватці крові загального білку, зокрема альбуміну. У 80% хворих собак відмічали помірне підвищення активності специфічних печінкових ферментів АЛАТ і АсАТ і підвищення вмісту загального білірубіну. Найбільш імовірними причинами ушкодження печінки є гіпоксія гепатоцитів в результаті крововтрати та гепатотоксична дія бродіфакуму, який довготривало кумулюється в печінці. Бродіфакум має довгий період напіввиведення, що обумовлює повільне відновлення функцій печінки і необхідність довготривалого контролю впродовж періоду лікування. Тривалість і швидкість нормалізації печінкових показників залежать від тяжкості інтоксикації й наявності супутньої патології печінки.

Дослідження ниркової функції показало у 44% собак незначне тимчасове підвищення концентрації сечовини та креатиніну, що майже завжди корелювало з гемодинамічними порушеннями (гіповолемія, шок).

Таким чином, отруєння собак зоокумаринами і бродіфакумом проявляється вираженою ранньою пролонгацією протромбінового часу, постгеморагічною анемією, печінковою дисфункцією та транзиторним порушенням ниркової функції. Основою ефективного лікування отруєння собак родентицидами є раннє визначення показника протромбінового часу, негайна корекція гемодинаміки, своєчасне введення вітаміну К₁ та ретельний тривалий моніторинг стану тварини.

УДК 636.2.09:616-151

ПОКАЗНИКИ ГЕМОСТАЗУ КОРІВ

Замазій А. А., доктор ветеринарних наук, професор
¹Камбур М. Д., доктор ветеринарних наук, професор
¹Калашник О. М., кандидат ветеринарних наук, доцент

Полтавський державний аграрний університет, м. Полтава

¹Сумський національний аграрний університет, м. Суми

Зміни, що відбуваються у системі гемостазу вагітної, є фізіологічною адаптацією організму, пов'язаною з появою матково-плацентарного кола кровообігу. У міру прогресування вагітності, що протікає фізіологічно, відбувається зміна активності та рівня факторів згортання крові. У післяродовому періоді поступово

відбувається нормалізація концентрацій та активності факторів згортання крові. Гемостаз корів під час тільності набуває значних змін. Вони свідчать, що впродовж періоду виношування плоду стан гемостазу тварини набуває відповідних закономірностей у динаміці. Встановлено, що період нідації плоду супроводжується зниженням кількості кров'яних пластинок в крові корів в 1,16 рази, у порівнянні з показником не тільних тварин ($P < 0,05$). У перший триместр тільності корів першої групи кількість кров'яних пластинок в крові виявилась в 1,17 – 1,16 рази ($P < 0,05$) менше, ніж у контрольних корів. Кількість тромбоцитів в крові корів від першого триместру тільності, до кінця третього триместру знижується відповідно в 1,17 ($P < 0,05$), 1,28 ($P < 0,05$) та в 1,33 рази ($P < 0,01$), а за весь період тільності в 1,27 рази ($P < 0,01$) У тільних корів в кінці першого триместру тільності протромбіновий час, виявся в 1,21 рази ($P < 0,05$), коротше, у порівнянні з даним показником корів контрольної групи і скорочувався від першого триместру тільності. В середньому, за весь період тільності у корів протромбіновий час виявився в 1,34 рази менше, ніж у не тільних корів ($P < 0,01$). Подібна ж динаміка змін нами виявлена і за протромбіновим індексом. У корів впродовж першого триместру протромбіновий індекс послідовно знижувався ($P < 0,05$). Значні зміни нами виявлені за вмістом фібриногену в крові корів. У тільних тварин вміст фібриногену в крові поступово підвищився і в кінці першого триместру тільності був більше, ніж на початку тільності. Динаміка протромбінового та тромбінового часу гемостазу, вмісту фібриногену у крові корів за цей період тільності впливає на властивості крові. До кінця першого триместру тільності в'язкість та швидкість згортання крові корів підвищувалась.

УДК 619:616.:636.7

ЛІКУВАННЯ СОБАК, ХВОРИХ НА ПОДЕРМІЮ, З ВИКОРИСТАННЯМ ПРЕПАРАТУ «ВЕТМІКОДЕРМ»: КЛІНІЧНА ЕФЕКТИВНІСТЬ, МЕХАНІЗМ ДІЇ ТА ПРАКТИЧНІ РЕКОМЕНДАЦІЇ

Киричко Б. П., доктор ветеринарних наук, професор

Климась І. І., аспірант

Шепель К. Ю., здобувач вищої освіти 4 курсу ФВМ

Полтавський державний аграрний університет, м. Полтава

У контексті лікування піодермії у собак особливу увагу заслуговує препарат «Ветмікодерм», який поєднує антимікробну, протигрибкову, протизапальну та регенеративну дію. Його фармакологічна активність зумовлена синергією двох основних компонентів: синтетичної речовини 4-((5-(децилтіо)-4-метил-4Н-1,2,4-триазол-3-іл)-метил) морфолін, що належить до похідних 1,2,4-триазолу, та натуральної олії розторопші плямистої (*Silybum marianum*), яка широко використовується у ветеринарній дерматології завдяки своїм ранозагоювальним властивостям.

Антимікробна дія препарату реалізується шляхом порушення біохімічних процесів у патогенних мікроорганізмах, зокрема через гальмування ферментних

систем та денатурацію білкових структур, що забезпечує як бактерицидний, так і бактериостатичний ефект. Протигрибкова активність зумовлена здатністю триазольного компонента інгібувати синтез ергостеролу – ключового елементу клітинної мембрани грибків, що призводить до її структурної дестабілізації та загибелі патогену.

Протизапальна дія «Ветмікодерму» пов'язана переважно з біологічною активністю олії розторопші, яка знижує інтенсивність запального процесу, зменшує свербіж та подразнення шкіри, а також сприяє нормалізації місцевого імунного статусу. Крім того, препарат чинить виражений регенеративний вплив, стимулюючи репаративні процеси в дермі, прискорюючи загоєння уражених ділянок та знижуючи ризик утворення рубцевих змін.

Особливістю застосування «Ветмікодерму» у собак є його висока біосумісність із шкірними покривами тварин, що дозволяє застосовувати препарат навіть у випадках чутливої або пошкодженої дерми. Завдяки маслянистій основі лінімент рівномірно розподіляється по поверхні шкіри, не викликаючи подразнення чи алергічних реакцій. Це особливо важливо при лікуванні піодермії у порід із схильністю до дерматологічних проблем – французькі бульдоги, шарпеї, лабрадори та джек-рассели.

Препарат рекомендовано наносити на уражені ділянки після попереднього очищення шкіри антисептичним засобом. Для підвищення терапевтичного ефекту «Ветмікодерм» слід підігрівати на водяній бані до температури 35–50 °С, що сприяє кращому проникненню активних речовин у глибокі шари епідермісу. Застосування проводиться 1–2 рази на добу, а тривалість курсу залежить від тяжкості клінічної картини – зазвичай становить 7–14 днів.

У ветеринарній практиці препарат добре переноситься собаками різного віку, включно з цуценятами та літніми тваринами. Відсутність глюкокортикоїдів у складі дозволяє уникнути системних побічних ефектів, що часто виникають при застосуванні стероїдних мазей. Крім того, «Ветмікодерм» не має обмежень щодо використання у вагітних і лактуючих самок, що розширює його застосування в умовах клініки. Завдяки комплексній дії та натуральному складу, препарат може використовуватись як монотерапія за легких форм піодермії або як частина комбінованого лікування – разом із системними антибіотиками, шампунями з хлоргексидином, дієтотерапією та протипаразитарними засобами. Його застосування сприяє швидкому зменшенню свербіжу, зниженню запалення та активному загоєнню шкіри, що підтверджується позитивними клінічними результатами.

У порівнянні з іншими засобами місцевої терапії, «Ветмікодерм» має низку переваг: він не містить глюкокортикоїдів, що виключає ризик гормональних ускладнень; поєднує антимікробну та протигрибкову дію, що особливо важливо при змішаних інфекціях; має м'яку дію на шкіру завдяки натуральній основі; не викликає побічних ефектів при дотриманні рекомендованої схеми застосування; та є безпечним для вагітних і лактуючих тварин. Ці характеристики дозволяють розглядати «Ветмікодерм» як ефективний і безпечний компонент комплексної терапії піодермії у собак.

УЛЬТРАЗВУКОВІ МАРКЕРИ ПАТОЛОГІЧНИХ ЗМІН В НИРКАХ У КОТІВ

Кібкало Д. В., доктор ветеринарних наук, професор

Державний біотехнологічний університет, м. Харків

В клінічній практиці дуже складно точно визначати прогноз захворювання, спираючись лише на дані клінічного дослідження та результати дослідження крові, тому вивчаються різні показники для прогнозування перебігу патології нирок. УЗД дозволяє достатньо точно виміряти розміри нирок та встановлювати патологічні зміни структури такі як, кісти, васкуляризацію, інфаркти, склеротичні зміни, ознаки гострого запалення чи хронічної хвороби нирок. Дослідження проведені різними авторами не виявили статистично значущих відмінностей в обсягах нирок за результатами комп'ютерної томографії та об'ємними вимірами за результатами ультразвукових досліджень, що дає можливість опиратися на результати останнього при оцінці структурних змін в нирках. Функціональні порушення нирок визначають за вмістом в крові креатиніну та сечовини, чи симетричного диметиларгініну та аналізу сечі.

Збільшення нирки при ультразвуковому дослідженні встановлюють шляхом вимірювання її максимальної довжини та поділом отриманого значення на значення діаметру аорти який виміряли на рівні лівої нирки. Нормальним є співвідношення 5 – 9.

Виміри довжини, ширини та товщини нирок у домашніх котів не завжди дають інформацію про наявність патологічних змін, збільшення чи зменшення нирок як правило встановлюють при термінальних стадіях патології нирок. У домашніх котів з III чи IV стадією хронічної ниркової недостатності за результатами ультразвукового дослідження встановлено збільшення довжини нирки на 5 – 10 мм, збільшення розміру нирок за ХНН I чи II стадії не встановлено, крім того розмір нирок у котів може бути збільшеним за імунодефіциту, лейкозу лімфоми чи діабетичної нефропатії. Для більш раннього виявлення структурних змін в паренхімі нирок необхідно проводити вимірювання товщини їх кортексу, що дозволяє встановити ХНН вже на 1 чи 2 стадії. Для нормальних нирок у переважної більшості домашніх котів різних порід товщина коркового шару становить не більше 5,5 мм, у мейкунів 6 мм.

Ультразвуковими ознаками хронічної ниркової недостатності у домашніх котів I чи II стадії є збільшення нирки в довжину більше 42 мм та товщини коркового шару більше 5,5 мм, за III стадії є збільшення нирки в довжину більше 46 мм та товщина коркового шару більше 5,8 мм, IV стадії є збільшення нирки в довжину більше 59 мм та товщина коркового шару більше 6,0 мм.

Доволі часто при хронічній нирковій недостатності у домашніх котів не виявляється збільшення нирок в розмірах, але встановлюють значно збільшену товщину коркового шару і зменшення товщини мозкового шару.

Товщина кортексу нирок більше 5,5 мм є ознакою структурних змін в її паренхімі за різних патологій нирок.

UDK 636.2.09:616.15

THE OPTICAL PLASMON RESONANCE METHOD IN DETECTION OF BOVINE RETROVIRUS INFECTION

Klestova¹ Z. S., Doctor of Veterinary Sciences, Professor
Dorozinsky² G. V., Doctor of Veterinary Sciences
Kravchenko² S. O., Doctor of Veterinary Sciences
Maslov² V. P., Doctor of Veterinary Sciences, Professor

¹*BioTestLab, 03151, Uschinskogo St. 25-A, Kyiv*

²*V. Lashkaryov Institute of Semiconductor Physics, NAS of Ukraine, Kyiv,*

Enzootic leucosis (EL) - one of the most prevalent infectious diseases affecting cattle, with significant reproductive, herd-level and economic impacts. It has a long incubation period without visible signs, followed by the development of various clinical symptoms. Sick animals forced to be slaughtered. Rapid testing for retroviral infections, including EL, remains an important global issue. We have developed and proposed an alternative to existing diagnostic methods based on the phenomenon of optical surface plasmon resonance (SPR). Its effectiveness and reliability are only evident in the case of specific functionalisation of the surface of the sensitive element in SPR sensors. Therefore, we have developed a method for manufacturing an immunosensor element based on the SPR phenomenon for the diagnosis of BLV in cattle.

We used a SPR sensor variant, where the physical transducer of the optical sensor is a thin gold film located between two media with different refractive indices: glass and the test solution. A gold film with a thickness of 50 ± 2 nm is applied to a glass plate in a vacuum, which is annealed at a temperature of 100-140°C for 10-40 minutes and/or exposed to ultraviolet radiation with a wavelength of 205-315 nm for 10-40 minutes. The sensor element is then kept in a mixture of alcohol solutions, after which it is kept under certain conditions in a physiological solution containing an inactivated virus. This coating increases the sensitivity of the sensors by at least 8 times compared to sensors without this coating. In this case, the diagnosis time is only a little over 2 hours. We have proven that the SPR method allows the detection of antibodies to BLV in a diluted solution (1% vol.) of weakly positive blood serum taken from sick animals, which is impossible to do using AGID and ELISA methods — where in this case the serum is considered negative and the animal under investigation is considered healthy, even though it is a carrier of the virus.

The SPR method with specific functionalisation of sensor has significant advantages: the ability to study molecular interaction processes in nanoscale layers in real time, the small sample volume required (less than 10 μ l), and the absence of the need to use special markers or fluorescent labels for the analyte under investigation.

ХІРУРГІЧНІ МЕТОДИ ЛІКУВАННЯ КОТІВ ЗА УРОЛІТІАЗУ

Климчук В. В., кандидат ветеринарних наук, доцент
Суворова А. В., член наукового гуртка «Ветеринарна хірургія»

*Національний університет біоресурсів і природокористування України,
м. Київ*

Сечокам'яна хвороба (СКХ) являється одним із найбільш поширених розладів сечовивідної системи тварин, в тому числі і котів. В сучасній ветеринарній медицині дана патологія – одна із актуальних проблем, що стоять перед лікарями. Те, що коти переходять від переважно активного до більшою мірою пасивного образу життя має і відповідні наслідки.

Дослідження літературних джерел показало, що найбільш поширеними солями, які відкладаються в сечівнику представників сімейства котячих являються оксалат кальцію і струвіти.

Об'єктом дослідження були коти різних вікових груп у яких було виявлено клінічні ознаки уролітіазу. Під час досліджень діагностику і лікування пройшли чотирнадцять котів, семеро із яких лікували стандартним хірургічним методом, проводилась постановка уретрального катетера та цистотомія, а для семи інших випадків застосовувались сучасні хірургічні лікувальні методи (уретростомія). Також, тваринам було надано терапевтичне лікування. Котам проводилась діагностика за допомогою методів, що включали лабораторні дослідження, рентгенографію, і УЗД.

Надійнішим і ефективним методом діагностики СКХ у котів є ультразвукове дослідження, інколи з застосуванням доплера; рентгенографія сечовивідної системи, а також і мікроскопічні дослідження сечі. Оволодіння навиками проведення ультразвукового дослідження і доплерограми можна з впевненістю ставити діагноз тварині, у якої є підозра на наявність уролітіазу.

Серед досліджених хірургічних методів лікування уролітіазу, найбільш оптимальним вважається перанальна уретростомія. На практичному прикладі, за результатами проведення уретростомії, показано що відсікати тканину потрібно таким чином, щоб не було великого відступу, оскільки це може призвести до нестабільного положення шва і надмірного натягу тканини. У ході операції по проведенню цистотомії підхід до сечівника забезпечується шляхом виконання висікання тканин у межах вентральної медіальної лінії у каудальному відділі стінки черевця.

Після опрацювання звичних методів хірургічного втручання з метою лікування котів із проявами СКХ та новітніх методів, і їх порівняння в плані ефективності, результативності та тривалості ефекту, зроблено висновок, що наведені матеріали дослідження вказують на перспективність застосування методу перианальної уретростомії в якості основного та провідного хірургічного методу лікування СКХ у котів.

КЛАСИФІКАЦІЯ АНЕМІЙ У СОБАК: СУЧАСНИЙ ПІДХІД ТА ДІАГНОСТИЧНІ КРИТЕРІЇ

Кмітевич Є. О., аспірант ОНП Незаразна патологія тварин
Шарандак П. В., науковий керівник, доктор ветеринарних наук, професор

*Національний університет біоресурсів та природокористування України,
м. Київ*

Анемія у собак є поширеним клінічним синдромом, що характеризується зниженням кількості еритроцитів, концентрації гемоглобіну, та/або рівня гематокритної величини. Класифікація цього патологічного стану має ключове значення для встановлення етіології та вибору терапевтичних заходів.

Морфологічна класифікація. Анемії поділяють на макроцитарні (підвищений MCV, причиною є регенераторні процеси та мієлодисплазії), нормоцитарні (при гострих крововтратах, хронічних захворюваннях, апластичних процесах) та мікроцитарні (виявляють за дефіциту заліза, при хронічних крововтратах, захворюваннях печінки). В залежності від насиченості еритроцитів гемоглобіном розрізняють гіпохромні, нормохромні та рідше гіперхромні анемії.

В залежності від стану регенерації червоних кров'яних клітин виділяють регенераторні та нерегенераторні анемії. Регенераторні супроводжуються ретикулоцитозом, поліхромазією та анізоцитозом, які найчастіше виникають при гемолізі та крововтраті. Нерегенераторні характеризуються відсутністю адекватної відповіді кісткового мозку на патологічний чинник і можуть бути наслідком хронічних запальних процесів, ниркової недостатності, мієлодиспластичних синдромів.

За етіологією анемії розрізняють наступні: 1) внаслідок крововтрати (постгеморагічні гострі чи хронічні), 2) гемолітичні (імунно-опосередковані, інфекційні, токсичні), 3) анемії через знижений еритропоез (апластичні, виникають при нирковій недостатності, ендокринних розладах, неоплазіях та мієлодисплазіях).

Ключовими діагностичними критеріями цього синдрому є проведення загального аналізу крові (кількість еритроцитів, гематокритна величина, гемоглобін, MCV, MCHC, кількість ретикулоцитів), дослідження мазка крові (сфероцити, шистоцити, тільця Гейнца, ознаки поліхромазії), вивчення біохімічних маркерів (загального та непрямого білірубіну, заліза, феритину, ЛДГ), а також цитологічне дослідження кісткового мозку (оцінка гіпо- чи гіперплазії еритроїдного ряду, виявлення диспластичних змін).

Комплексна класифікація анемій у собак, що враховує морфологічні характеристики, регенераторність та етіологію, є основою для визначення патогенезу та вибору оптимальної тактики терапевтичних заходів. Використання комплексу морфологічних та лабораторних критеріїв дозволяє проводити точну

диференційну діагностику і формувати персоналізований підхід до кожного пацієнта.

УДК 636.09:616-089

ПЕРЕВАГИ ЛАПАРОСКОПІЧНОЇ ХОЛЕЦИСТЕКТОМІЇ СОБАК ВЕЛИКИХ ПОРІД У ПОРІВНЯННІ З ВІДКРИТИМ МЕТОДОМ ОПЕРАТИВНОГО ВТРУЧАННЯ

Коваленко Д.О., доктор філософії, асистент

*Національний університет біоресурсів і природокористування України,
м. Київ*

Лапароскопічна холецистектомія стає все більш популярною методикою хірургічного втручання у ветеринарній медицині, особливо при лікуванні собак великих порід. У порівнянні з традиційною відкритою операцією. Цей малоінвазивний підхід має низку вагомих переваг, які позитивно впливають на стан тварини в післяопераційний період. Однією з головних переваг є значне зменшення травматичності процедури. Під час лапароскопії замість великого хірургічного розрізу використовуються невеликі проколи для постановки портів, через які вводяться інструменти та камера. Це дозволяє уникнути значного пошкодження м'яких тканин, що в свою чергу напряму впливає на загальний стан тварин в післяопераційному періоді, тобто зменшує дискомфорт та больові відчуття.

Собаки великих порід, з огляду на свою анатомічну будову та фізіологічні особливості, є більш чутливими до масштабного хірургічного втручання. Тому лапароскопічна холецистектомія є для них кращою альтернативою відкритому оперативному втручання, оскільки забезпечує кращу візуалізацію внутрішніх структур черевної порожнини, що дозволяє хірургу менш інвазивно та делікатніше виконувати маніпуляції. Крім того, післяопераційний біль у собак після лапароскопії значно менший, ніж після відкритої операції, що зменшує потребу у знеболювальних препаратах і сприяє комфортнішому одужанню.

Ще однією важливою перевагою є пришвидшення процесу реабілітації. Завдяки меншій травматичності лапароскопії собака швидше повертається до звичного способу життя, а тривалість перебування в клініці суттєво скорочується. Це не лише покращує якість життя тварини після операції, але й знижує фінансове навантаження на власника. Естетичний аспект також має значення: лапароскопія залишає мінімальні рубці, що виглядає більш естетично, особливо для тварин із короткою шерстю.

Отже, лапароскопічна холецистектомія у собак великих порід є сучасним, безпечним і ефективним методом хірургічного втручання, який значно перевершує відкритую операцію за багатьма клінічними та практичними показниками.

ПАТОМОРФОЛОГІЧНІ ЗМІНИ ПРИ ОТРУЄННІ СОБАК ХЛОРИСТОВОДНЕВОЮ КИСЛОТОЮ

¹**Колич Н. Б.** кандидат ветеринарних наук, доцент
Скрипка М. В. доктор ветеринарних наук, професор

¹*Національний Університет біоресурсів і природокористування України, м. Київ
Одеський державний аграрний університет, м. Одеса*

Світове виробництво соляної кислоти складає близько 10 млн тон щорічно, що робить цю речовину однією з перших серед всіх хімічних продуктів по об'єму отримання.

Вплив отруйних речовин на організм собак буде залежати від дози, від індивідуальної чутливості організму, фізіологічного стану тварини та дії зовнішніх факторів.

Серед домашніх тварин випадки отруєння соляною кислотою рідкісні у порівнянні з іншими патологічними станами (інфекційні захворювання, паразитарні захворювання, травми) з якими стикається ветеринарна практика.

Патофізіологічні механізми пошкодження тканин при надходженні отрути аліментарним шляхом першочергово обумовлене рН агенту. Соляна кислота має рН значно нижче 7,0, що класифікує її як кислотну речовину, з найбільш важкими процесами альтерації тканин організму за значення рН нижче 3,0.

У гострій фазі, одразу після контакту з HCl, на слизових оболонках губ, язика та глотки спостерігаються різноманітні ознаки ураження від хімічних опіків. Вони можуть бути ледь помітні або вкрай тяжкі. Ураження ротової порожнини є одним з перших і найбільш частих проявів впливу хімічної речовини. У тварини може з'явитися підвищене слиновиділення, утруднення ковтання, занепокоєння, спроби лапами дістати морду. Все це є проявом больового відчуття від отриманих хімічних опіків. Характерною ознакою буде відмова від їжі та води (анорексія), блювання з домішками крові в блювотних масах. Біль у животі є поширеним симптомом і може проявлятися у вигляді неспокою, скигленням, чутливістю при пальпації черевної стінки або прийняттям собакою незвичної, неприродної пози внаслідок больового синдрому.

На відміну від концентрованих лугів, які викликають важке ураження стравоходу, соляна кислота призводить до ураження слизової оболонки шлунково-кишкового тракту із розвитком некрозу, що характеризується загибеллю клітин з коагуляцією білків цитоплазми, та крововиливів внаслідок пошкодження дрібних кровоносних судин. Це початкове ураження є безпосередньою реакцією тканин на агресивну хімічну дію кислоти.

У випадках пошкодження м'язової оболонки, відбуваються процеси заміщення м'язової тканини сполучною, що призводить до порушення моторики та перистальтики шлунково-кишкового тракту та до уповільненої регенерації епітелію і утворення повторних виразок.

ВПЛИВ БЕТАЇНУ НА ПОКАЗНИКИ СИСТЕМИ ПРО/АНТИОКСИДАНТНОГО ЗАХИСТУ ЗА УМОВ ТЕПЛООВОГО СТРЕСУ

¹Котик Б. І., доктор філософії, науковий співробітник

¹Салига Н. О., доктор біологічних наук, професор, науковий співробітник

¹Понкало Л. І., кандидат ветеринарних наук, науковий співробітник

¹Олійник І. Я., кандидат фізико-математичних наук, старший науковий
співробітник

²Приймич В. І., кандидат сільськогосподарських наук, доцент

¹Федоришин С. І., молодший науковий співробітник

¹Інститут біології тварин НААН, м. Львів

²Львівський національний університет ветеринарної медицини та
біотехнологій імені С. З. Гжицького, м. Львів

Тепловий стрес у тварин виникає тоді, коли умови навколишнього середовища (температура, вологість, сонячна радіація, швидкості вітру) порушують терморегуляторні механізми організму. Наслідки теплового стресу включають зниження продуктивності, добробуту, плодючості тварин, підвищення сприйнятливості до захворювань та частоти смертності. Одним із основних механізмів негативного впливу теплового стресу є порушення функціонування системи антиоксидантного захисту (АОЗ) та посилення процесів пероксидного окиснення ліпідів (ПОЛ) в організмі тварин. Бетаїн — це природний антиоксидант, який відіграє важливу роль у підтримці та регуляції антиоксидантної здатності організму.

Тому, метою роботи було дослідити вплив бетаїну на показники системи про/антиоксидантного статусу у крові тварин за умов теплового стресу.

Дослідження проводили на білих лабораторних щурах-самцях (150 ± 5 г), розподілених на 4 груп, по 5 тварин у кожній: I група (контрольна група) — основний раціон (ОР) 15 діб за $t = 18 \pm 2^\circ$, поточна відносна вологість, температурно-вологісний індекс (ТВІ) $< 27,5-27,9$. II група (тепловий стрес) — ОР 14 діб за $t = 18 \pm 2^\circ$, поточна відносна вологість, ТВІ $< 27,5-27,9$. III група (бетаїн + тепловий стрес) — ОР + 150 мг/кг бетаїну 14 діб за $t = 18 \pm 2^\circ$, поточна відносна вологість, ТВІ $< 27,5-27,9$. На 15-ту добу II-й та III-й групам тварин моделювали 4-год тепловий стрес за $t = 38 \pm 2^\circ$, поточної відносної вологісті, ТВІ $< 35,1-35,9$. У крові тварин визначали концентрацію гідгопероксидів ліпідів (ГПЛ), ТБК-активних продуктів та активність супероксиддисмутази (СОД), каталази (КАТ). Статистичний аналіз проводили методом ANOVA.

В результаті проведених досліджень нами встановлено статистично достовірне підвищення вмісту ГПЛ, ТБК (172, 123%) та статистично достовірне зниження активності СОД, КАТ (24, 34%) у крові тварин за умов теплового стресу. Попередній вплив бетаїну сприяв достовірному зниженню вмісту ГПЛ та підвищенню ензиматичної активності КАТ за умов теплового

стресу у крові тварин на 50 та 41% відповідно.

Отже, вплив теплового стресу призводить до дисбалансу про/антиоксидантного статусу крові тварин шляхом підвищенні рівня продуктів ПОЛ та зниження активності ензимів системи АОЗ. Попередній вплив бетаїну у дозі 150 мг/кг маси тіла сприяв зниженню концентрації ГПЛ та підвищенню активності КАТ крові тварин за умов теплового стресу.

УДК 636.09:598.278:616-00

ОЦІНКА ЗМІН МАСОВИХ КОЕФІЦІЄНТІВ ВНУТРІШНІХ ОРГАНІВ САМЦІВ ЩУРІВ ЗА ДІЇ НАНОЧАСТИНОК ЦИНКУ КАРБОНАТУ

¹Кошевой В. І., доктор філософії з ветеринарної медицини

¹Науменко С. В., доктор ветеринарних наук, професор

²Беспалова І. І., доктор технічних наук, старший дослідник

¹*Державний біотехнологічний університет, м. Харків*

²*Інститут сцинтиляційних матеріалів НАН України, м. Харків*

Нанотехнології стали ключовими технологіями ХХІ століття і всі без виключення революційні відкриття в різних галузях науки і техніки за останні 25 років не могли б відбутися без них. Сполука синтезована в нанорозмірі набуває нових властивостей, помітно відмінних від тих, що спостерігалися у подібних сполук у макроформі. Застосування інноваційних підходів синтезу фармакологічно активних сполук, включаючи нанотехнології, набуло поширення у гуманній і ветеринарній медицині, особливо за створення засобів корекції мінерального обміну з підвищеною біодоступністю. Серед таких сполук однією із найбільш поширених у промисловому синтезі наночастинок (НЧ) є Цинк, зокрема НЧ цинку оксиду.

Актуальність таких досліджень зумовлена декількома факторами: в першу чергу, особливостями метаболізму Цинку, засвоюваність якого в раціонах птиці потребує додавання в 20-30 разів вищих дозувань аніж у свійських тварин; по-друге, зменшення розмірів і можливість синтезу нових сполук Цинку в наноформі дозволяє отримати нові властивості нанопрепаратів з його умістом – антибактеріальну, антиоксидантну, імуномодулювальну дію. Також важливим аспектом є зниження токсичних параметрів речовин у наноформі, наприклад, за даними деяких авторів NOAEL НЧ цинку оксиду у щурів становить 1000 мг/кг м. т. Більшість біогенних НЧ цинку взагалі не виявляють гострої токсичності навіть за введення високих доз.

Варто зауважити, що експериментальними дослідженнями хронічного впливу НЧ цинку оксиду було встановлено їх токсичну дію – здатність до проходження крізь гісто-гематичні бар'єри, кумуляцію у внутрішніх органах (легені, печінка, нирки, тощо), а також цитотоксичність. Факторами, що визначають токсичність НЧ цинку є не тільки дозування і тривалість впливу, а й розмір, форм-фактор, інші фізико-хімічні особливості. Якщо під час синтезу правильно врахувати бажані параметри НЧ, використати метод синтезу, що

відповідає положенням «зеленої хімії», обрати ефективний стабілізатор, що запобігатиме їх агломерації, можна отримати якісно нову поліфункціональну сполуку зі зниженими параметрами токсичності. Враховуючи вищезначене, було синтезовано НЧ цинку карбонату з використанням методу копреципітації, вихідна концентрація 2,5 г/дм³, кінцеве значення рН 7,5 та полівінілпіролідон в якості стабілізатора 0,6 мас. %.

Метою досліджень було проаналізувати зміни масових коефіцієнтів внутрішніх органів самців щурів, як інтегрального показника органотропної дії, для оцінки загальнотоксичного впливу наночастинок цинку карбонату за умов гострого експерименту.

У дослідженнях використано 12 білих нелінійних щурів, яких за методом мінімізації відмінностей за масою було розділено на 2 групи – контрольну і дослідну. Піддослідних тварин утримували в стандартних умовах віварію з дотриманням оптимальних параметрів мікроклімату приміщення (температура повітря, вологість, освітлення). Тваринам дослідної групи одноразово перорально за допомогою стравохідно-шлункового зонду вводили НЧ цинку карбонату у дозі 5000 мг/кг м. т. за абсолютною масою препарату. Контрольним щурам за аналогічним регламентом вводили дистильовану воду в об'ємі 2,0 см³. Клінічні прояви інтоксикації оцінювали з урахуванням маси тіла, споживання їжі та води, рухової активності, стану м'язової, травної, сечостатевої систем, стану шкірних покривів, офтальмо статусу на 1, 3, 7, 10 та 14 добу після введення речовини. По закінченні періоду спостережень тварин виводили з експерименту, проводили розтин та макроскопічне обстеження внутрішніх органів, визначаючи їх абсолютну масу для розрахунку масових коефіцієнтів. Статистичну обробку фактичних даних проводили методом варіаційної статистики з використанням критерію Ст'юдента.

Отримані результати показали, що у обох групах не спостерігали загибелі щурів протягом 14-добового терміну спостереження. Тварини дослідної групи були рухливі, добре реагували на зовнішні подразники, активно споживали корм та воду, а отже картини гострого отруєння у них не спостерігали. Статистично достовірних відмінностей маси тіла протягом терміну спостереження також не реєстрували. На 15-ту добу досліду проводили евтаназію щурів та патологоанатомічний розтин. На розтині (відносно контрольної групи) не реєстрували змін слизових оболонок ротової порожнини, трахеї, глотки та стравоходу; у шлунку спостерігали залишки корму; гіперемії підшкірної клітковини не відмічали; серце не збільшене в об'ємі, конусоподібної форми, консистенція міокарду пружна; печінка коричневого кольору, пружної консистенції, не збільшена в об'ємі; селезінка та підшлункова залоза – без змін; нирки коричневого кольору, не збільшені в об'ємі; судини брижі тонкого кишечника не кровонаповнені, ознак запалення в шлунку, тонкому та товстому кишечнику не виявлено.

Результати розрахунків масових коефіцієнтів внутрішніх органів свідчать про відсутність статистичних відмінностей між даними тварин контрольної групи та дослідних щурів. Отже, на підставі проведених досліджень можна

зробити висновок про відсутність впливу одноразового перорального введення НЧ цинку карбонату на загальноотрофічні процеси в організмі щурів-самців.

УДК 636.2.09:616.153

ПРОФІЛАКТИКА КЕТОЗУ МОЛОЧНИХ КОРІВ

Кравченко Ю. О., аспірант другого року навчання
Духницький В. Б., доктор ветеринарних наук, професор

*Національний університет біоресурсів і природокористування України,
м. Київ*

Кетоз молочних корів є однією з найбільш поширених метаболічних хвороб у високопродуктивних тварин у період ранньої лактації. Хвороба характеризується енергетичним дефіцитом, коли споживання енергії з корму не відповідає високим потребам організму в цей час.

Основною етіологічною причиною кетозу є негативний енергетичний баланс, який виникає внаслідок недостатнього надходження легкозасвоюваних вуглеводів. У результаті організм мобілізує жирові резерви, що призводить до утворення надлишку кетонів (ацетоацетату, бета-гідроксибутирату, ацетону). Їх накопичення викликає інтоксикацію, ураження печінки та нервової системи.

Клінічно кетоз проявляється зниженням апетиту, пригніченим станом, різким падінням надоїв, запахом ацетону від сечі та молока. У тяжких випадках можливі парези, втрата маси тіла та порушення репродуктивної функції.

Лікування кетозу передбачає внутрішньовенне введення глюкози для швидкого відновлення енергетичного балансу, а також застосування пропіленгліколю перорально як джерела глюкозних попередників. Саме ця сполука є ключовою для профілактики кетозу.

Ефективним рішенням у напрямку профілактики є використання консервантів компанії Schaumann, зокрема препарату BONSILAGE Fit M, який під час ферментації утворює природний пропіленгліколь.

До складу препарату входять спеціально підібрані штами бактерій: *Lactobacillus plantarum*, *Lactobacillus rhamnosus* та *Lactobacillus buchneri*. Вони забезпечують швидке зниження рН, стабільність силосу та утворення пропіленгліколю. Останній легко засвоюється у рубці корів і виступає цінним джерелом енергії, що знижує ризик розвитку як клінічного, так і субклінічного кетозу.

Таким чином, профілактика кетозу повинна включати як збалансовану годівлю, так і використання сучасних консервантів. Препарат BONSILAGE Fit M поєднує в собі здатність покращувати якість силосу та водночас постачати тваринам додаткову кількість пропіленгліколю, що робить його ефективним інструментом у збереженні здоров'я і продуктивності молочних корів.

Дослідження показують, що при використанні даного консерванта у силосі формується близько 2% пропіленгліколю в сухій речовині. При згодовуванні

корові 8–10 кг силосу за сухою речовиною це становить приблизно 160–200 г чистого пропіленгліколю щодня, що є вагомим фактором у профілактиці кетозу.

УДК 613:63

БІОБЕЗПЕКА ЯК КЛЮЧОВИЙ ФАКТОР У ВЕТЕРИНАРНІЙ ПАТОЛОГІЇ

Криця Я. П., кандидат ветеринарних наук, доцент

Інститут ветеринарної медицини НААН, м. Київ

Біобезпека в умовах сталого ведення тваринництва є однією з найважливіших складових продовольчої, екологічної та національної безпеки України. Реалізація політики у сфері забезпечення біологічної безпеки повинна здійснюватися шляхом створення системи, яка передбачатиме ідентифікацію, прогнозування, профілактику та протидію існуючим загрозам біологічного походження. В умовах глобальної зміни клімату, зростаючого населення та загрози глобальних пандемій та біотероризму, патогени та хвороби стають все більш важливою загрозою для біобезпеки людей і тварин.

Біобезпека розглядається як одна з основних передумов забезпечення епізоотичного благополуччя та ефективного функціонування ветеринарної медицини. У ветеринарній патології вона набуває особливого значення, оскільки спрямована на попередження занесення, поширення та збереження патогенних агентів у тваринницьких господарствах і лабораторних умовах.

З наукової точки зору, біобезпека є інтегрованою системою організаційних, профілактичних та санітарно-гігієнічних заходів, що знижують ризик виникнення та поширення інфекційних і паразитарних хвороб тварин. До її складових належать: контроль за переміщенням тварин, ізоляція хворих тварин, дезінфекція приміщень та обладнання, використання засобів індивідуального захисту персоналу, а також правильна утилізація біологічних відходів.

У практиці ветеринарної патології принципи біобезпеки мають подвійне значення. По-перше, вони забезпечують достовірність діагностичних досліджень шляхом недопущення контамінації матеріалу. По-друге, вони захищають спеціалістів від професійних ризиків, пов'язаних із контактом з патогенними мікроорганізмами. Таким чином, біобезпека виконує роль бар'єра між джерелом інфекції та зовнішнім середовищем, що є запорукою своєчасного виявлення, ідентифікації та контролю патологічних процесів у тварин.

Питання біологічної безпеки в різних галузях господарства є надзвичайно актуальним. Так, технології «подвійного» призначення можуть бути неправильно використані з метою свідомого нанесення шкоди охороні здоров'я, сільському господарству, рослинам, тваринам, довкіллю тощо. Дуже важливими є біологічні ризики, які пов'язані з питаннями лабораторної біобезпеки та біозахисту. Так, встановлено, що найбільшу загрозу для персоналу лабораторій становлять біологічні агенти, які спричиняють до 60% інцидентів розвитку патологічних

станів у персоналу, у той час як хімічні, фізичні та психоемоційні фактори також мають значний вплив, але меншою мірою порівняно з біологічними ризиками.

На сьогодні існує низка бар'єрів у забезпеченні біобезпеки в лабораторіях – застаріла нормативна база, недостатнє фінансування, обмежене навчання персоналу, відсутність єдиної системи моніторингу інцидентів. Вкрай необхідною є інтеграція українського законодавства з міжнародними стандартами та впровадження систематизованої оцінки ризиків, створення централізованої системи моніторингу інцидентів, оновлення нормативної бази та інформування щодо культури біобезпеки.

Таким чином, біобезпека відіграє ключову роль у ветеринарній патології, оскільки поєднує фундаментальні знання про етіологію та патогенез хвороб із практичними методами їхньої профілактики та є необхідною умовою при розробці заходів захисту від інфекційної патології. Так, біобезпека створює бар'єри, що запобігають поширенню патогенних мікроорганізмів, тим самим зменшуючи кількість випадків інфекційних захворювань. Ефективна реалізація основних елементів біобезпеки сприяє не лише зниженню економічних втрат у тваринництві, але й захисту здоров'я населення від зоонозних інфекцій, тому ефективні заходи біобезпеки у ветеринарії є важливим елементом громадського здоров'я.

УДК 616-071:636.8

ГАЛІТОЗ У КОТІВ, КЛІНІКО-МОРФОЛОГІЧНІ ОЗНАКИ

Куліда М. А., кандидат ветеринарних наук, доцент
Солонін П. К., кандидат ветеринарних наук, доцент

*Національний університет біоресурсів і природокористування України,
м. Київ*

Останнім часом, поширеною скаргою власників котів при зверненні до ветеринарних лікарень є неприємний запах з рота в їхніх домашніх улюбленців. Запахи видихуваного повітря з ротової порожнини, які відразливі та різкі для людей, можуть бути як наслідком вживання певної їжі тваринами, так і вказувати на наявність або розвиток певних захворювань в організмі тварин. Тому, при постійному неприємному запаку з рота у kota варто звернутися до фахівців, щоб визначити причину галітозу.

Дослідницьку роботу виконували впродовж серпня-грудня 2024 року в умовах приватної клініки ветеринарної медицини «VetGeneration Holosiiv» (м. Київ, Україна). Враховуючи поширеність оральної патології та велику кількість потенційних причин виникнення галітозу важливим є диференціація основного діагнозу. Метою роботи було встановлення інформативності клінічних методів дослідження за визначення причин виникнення неприємного запаху з ротової порожнини котів.

За даними анамнезу, власники тварин одночасно з неприємним запахом з рота тварин помічали погіршення апетиту у тварини, порушення приймання

корму або навіть відмову їх від їжі. Спостерігалось, майже у всіх досліджуваних котів, посилення саливації, плямкання та травмування ротової порожнини лапами. Тварини худнули і ставали більш агресивними, зважаючи, що патології в ділянці ротової порожнини супроводжувалися розвитком больової реакції. За результатами клінічного огляду тварин з галітозом виявили гінгівіт у 8% тварин, що клінічно проявлявся гіперемією та набряком слизової оболонки ясен навколо коронок зубів та помірною слинотечею. Пародонтит діагностували у 7% котів, дана патологія спричиняла пошкодження тканин, які оточують зуб і призводила до ураження останнього. Зубний камінь, який утворювався внаслідок затвердіння та ущільнення зубного нальоту, що представляв собою м'яку плівку з бактерій, слини та їжі, яка утворювалась на поверхні коронки зубів, реєстрували як і стоматит, у 14% тварин. Резорбцію зуба діагностували у 13% тварин, які погано поїдали корм, постійно лізли лапами до рота, відмічалось виділення слини. При цьому, уражений зуб хитався і потребував видалення, так як є джерелом інфекції в ротовій порожнині. У 11% котів галітоз розвивався при вірусній інфекції, що проявлялась наявністю виразок в ділянці язика та слизової оболонки ротової порожнини та піднебіння. Новоутворення діагностували у 6% обстежених котів і за результатами цитологічного дослідження тканини ротової порожнини діагностували плоскоклітинний рак. Неприємний запах з ротової порожнини у котів найчастіше діагностували за хронічного гінгівостоматиту (у 27%) з характерними клінічними ознаками захворювання – млявістю та апатичністю тварини, почервонінням та набряком ясен, їх періодичною кровоточивістю, утворенням ран та виразок на слизовій оболонці ротової порожнини. Натомість, неприємний запах видихуваного повітря з ротової порожнини тварин не завжди буде наслідком патологій, які там локалізуються. Одними з основних причин розвитку галітозу є хвороби нирок, печінки, діабет, про що засвідчили результати морфологічного та біохімічного дослідження крові котів. Лейкоцитоз $23,2 \pm 1,85$ ($P < 0,001$) та еозинофілія $3,1 \pm 0,4$ ($P < 0,05$) вказували на наявність інфекції в організмі та розвиток запальної реакції.

UDC 636.52/.58.09:616-079.7

**MONITORING OF PATHOLOGIES FOR DOMESTIC CHICKENS
MORTALITY IN DIFFERENT PRODUCTION SYSTEMS:
A RETROSPECTIVE ANALYSIS**

Liakhovich L. M., Candidate of Veterinary Sciences, Associate Professor
Kochevenko O. S., senior lecturer

State Biotechnology University, Kharkiv

Determining the spectrum of pathologies that develop in the poultry body in different production systems contributes to understanding the existing risks and threats to its life. This information will help optimize bird welfare and increase the efficiency of its maintenance. Autopsy of a dead bird allows us to identify and systematize various categories of pathologies that are often not recognizable during life.

The purpose of the study is to analyze the identified forms of pathologies and causes of mortality in the dead domestic chickens with poultry farms with different production system. Objectives of the study: 1. Analyze the results of autopsies of dead domestic chickens, held in the period 2019-2025. 2. Compare the causes of mortality of the dead chickens from different production systems.

Methods used: autopsy and analysis of its results; protocollation of changes; anatomical preparation; bacteriological and parasitological studies.

Results. According to the results of autopsies, the study chickens from the poultry farms with different production systems differed in the average age of poultry, the range of pathologies and the causes of death. Thus, in chickens with cage and flooring, the average age of the dead poultry was much smaller than in chickens from birds with free walking.

At the same time, age -related indicators in chickens of different systems, within which mortality was maximum. The largest number of kisses of Loman Brown with holding in cellular batteries was from 5 to 8 months. In flooring chickens, the highest mortality took place at the age of 7-8 months. In free walk chickens, this figure had two periods: 6 months and 10 months - 1.2 years. In the spectrum of mortality in the chickens of Lohmann Brown with cellular retention, critical consequences of heat stress, traumatic lesions (extremities, skin, beak) prevailed. In cross chickens, the Dominant Black, for floor retention, the causes of mortality were dominated by numerous metabolic pathologies and critical for their body the effects of a bad habit of pecking feathers. Some of these chickens have obturated the ox and the muscular stomach with fragments of feathers with a natural dilation of these organs, atony, a rupture of the wall with a consequence of painful shock and hemorrhage into the celomical cavity. The harmful habit of feather pecking was found in individuals with average and slightly below average body weight.

In the dead chickens of Lohmann Brown, who were moved from cellular batteries to a farm with free walking after the first phase of laying, in the most common pathologies of yolk peritonitis with critical effects of intoxication, anemia; obstruction salpingitis (with blockage of the lumen of the oviduction with substrates of unformed eggs; salpingoperitonitis. One batch of victims of amateur breeding chickens, which were kept under a private mini farm, at the age of 6 months has eimeriosis-histomonosis invasion with critical consequences of dehydration, anemia, cachexia and intoxication.

In the second batch of chickens (from another poultry farm with free walk), most cases of death were at the age of 10-12 months. At the same time, they were dominated by the pathology of critical liver damage (variant 1 – a combination of fatty hepatitis with hemorrhage syndrome and campilobacteriosis; variant 2 – damage due to histomonosis).

In the third batch of chickens from a mini-farm of free walk, mass death took place at the age of 10 months. The cause of mortality is the poisoning of salt due to feeding chicken feeds intended for animals of other species.

Conclusions. In the dead domestic chickens from different production systems, both the spectrum of pathologies and the causes of mortality were significantly different. In cross chickens, the Dominant Black with floor retention prevailed

metabolic pathologies. In the broiler chickens, Lohmann Brown, relocated from cellular batteries on free walk, prevailed yolk peritonitis, salpingitis and salpingoperitonitis. The dead chickens of amateur breeding with free walking among the causes of mortality prevailed critical liver damage and poisoning with salt.

УДК 636.52/58.09:616-00

ВПЛИВ КОРОТКОЛАНЦЮГОВИХ ЖИРНИХ КИСЛОТ НА КИШКОВИЙ БАР'ЄР ТА ІМУНІТЕТ У БРОЙЛЕРІВ З ХОНДРОНЕКРОЗОМ

Максимчук Я. А., аспірант

Масюк Д. М., науковий керівник, доктор ветеринарних наук, професор

Дніпровський державний аграрно-економічний університет, м. Дніпро

Генетично обумовлене зниження імунітету та швидке зростання маси тіла бройлерів призводять до ускладнень скелету та підвищують ризики остеохондротичних патологій. Бактеріальний хондронекроз з остеомієлітом (БХО) можна зменшити за допомогою пробіотиків, вітаміну D3 та/або антибіотиків. Ураження БХО пов'язані з інвазією патогенних мікроорганізмів. Зменшення частоти випадків БХО є актуальним завданням для птахівництва. Коротколанцюгові жирні кислоти (КЛЖК) вважаються перспективним засобом проти різних бактеріальних патогенів завдяки їхнім антимікробним властивостям.

Метою дослідження було оцінити захисний ефект КЛЖК на бактеріальний хондронекроз з остеомієлітом у бройлерів.

Дослідження проведене із залученням двох груп птиці (n=7600). Контрольна група отримувала базовий раціон. Експериментальна група отримувала суміш КЛЖК (0,5 л на тонну) з питною водою з 15-го по 36-й день життя. Молекулярні маркери кишкового бар'єру (оклудин) та імунітету (TNF- α) визначали у зразках тканини тонкої кишки методом ПЛР РЧ. Морфометричні показники оцінювали за висотою ворсинок та глибиною крипт.

Отримані результати показали статистично значуще (P<0,05) збільшення експресії оклудину в групі з КЛЖК порівняно з контролем. Експресія TNF- α також достовірно (P>0,05) зросла у групі з КЛЖК, проте відмінності були незначними. Морфометричний аналіз виявив стимулюючий ефект КЛЖК: висота ворсинок збільшилася в 1,23 рази, глибина крипт — в 1,18 рази. Аналіз молекулярних маркерів свідчить про позитивний вплив КЛЖК на здоров'я кишечника бройлерів, опосередкований стимуляцією експресії білків щільних з'єднань та цілісності кишкового бар'єра. Незначне підвищення експресії TNF- α вказує на стимуляцію адекватної імунної відповіді без вираженого прозапального дисбалансу.

Отже, результати демонструють корисний вплив додавання КЛЖК на здоров'я кишечника бройлерів з БХО. Крім того, моніторинг здоров'я кишечника за допомогою специфічних молекулярних маркерів є перспективним методом оцінки бактеріальних ризиків та контролю продуктивності в птахівництві.

МІНЕРАЛЬНЕ ЗАБЕЗПЕЧЕННЯ ТА ЙОГО РОЛЬ У ЗБЕРЕЖЕННІ ЗДОРОВ'Я КІНЦІВОК БРОЙЛЕРІВ: ПЕРСПЕКТИВИ ВИКОРИСТАННЯ НАНОФОРМ КАЛЬЦІЮ І ФОСФОРУ

Маценко О. В., кандидат ветеринарних наук, доцент

Державний біотехнологічний університет, м. Харків

Сучасне птахівництво характеризується вирощуванням бройлерів, які завдяки селекції та вдосконаленим технологіям годівлі швидко досягають забійної маси. Проте настільки інтенсивний приріст живої маси часто перевищує можливості розвитку опорно-рухового апарату, що зумовлює патології кісток, суглобів і зв'язок, знижує продуктивність і добробут птиці. Тому оптимізація мінерального забезпечення бройлерів є одним із ключових завдань сучасного виробництва.

Кальцій і доступний фосфор — основні макроелементи, які визначають ріст і міцність кісткової тканини. Їхня ефективність залежить від розчинності джерел та співвідношення Са:Р. Важливим є також 25-гідроксивітамін D₃, що регулює баланс макроелементів та підтримує бар'єрну функцію кишечника. Серед мікроелементів критичне значення мають Mn, Zn і Cu: марганець забезпечує ріст хряща та профілактику перозису; цинк покращує розвиток кістки та стан кишківника; мідь через фермент лізілоксидазу (LOX) відповідає за міцність сухожилків і зв'язок, що особливо важливо при швидкому наборі маси у бройлерів.

Ефективність мінерального живлення визначається не лише дозою, а й формою та шляхом введення. Перспективним напрямом є використання питної води як носія: додавання органічних кислот або гумінових речовин покращує мінералізацію кістки та знижує резорбційні маркери; збагачення води кальцієм і вітаміном D (модифікована АМ/РМ-стратегія) може бути альтернативою «подвійним» раціонам.

У даному контексті дедалі більшої уваги набувають кальцій-фосфатні наночастинки ($\approx 1-100$ нм), які завдяки великій питомій поверхні та міжфазним властивостям підвищують біодоступність мінералів. У досліджах на птиці вони покращували засвоєння фосфору й міцність кісток порівняно з традиційними фосфатами. Це дозволяє розглядати їх як перспективний варіант і для введення з питною водою, за умови стабільності дисперсії та безпечних дозувань.

Доцільним є проведення подальших досліджень щодо застосування кальцій-фосфатних наночастинок у птахівництві. Їх використання може забезпечити кращу біодоступність Са і Р, зміцнення кісткової та зв'язкової тканини, зниження ризику ортопедичних патологій і скорочення втрат мінералів у довкілля.

ЕФЕКТИВНИЙ МЕТОД ЛІКУВАННЯ ВИРАЗОК РОГІВКИ У СОБАК

Морозов М. Г., кандидат ветеринарних наук, доцент

Розум Є. Є., кандидат ветеринарних наук, доцент

Одеський державний аграрний університет, м. Одеса

Виразки є широко розповсюдженою патологією рогівки у сільськогосподарських та дрібних тварин, на що вказують результати наших досліджень, а також роботи багатьох науковців світу. Ця патологія є складною і поліетіологічною, та часто призводить до повної втрати зору у тварин. Тому вчасна діагностика і правильно призначене лікування дає змогу зберегти зорову здатність тварини.

На даний момент розроблено і рекомендовано значну кількість методів і способів лікування виразок рогівки у різних видів тварин, в тому числі собак. Але в зв'язку з тим, що наука та фармацевтична промисловість світу і України не стоїть на місці, на ринку кожного року з'являється велика кількість нових, більш якісних та дієвих препаратів, які можна використовувати для лікування тих чи інших захворювань у ветеринарній медицині. Пошук оптимальних методів та схем лікування виразок триває і є на сьогоднішній день актуальним.

Дослідження проводили на базі кафедри хірургії, акушерства та хвороб дрібних тварин Одеського державного аграрного університету та приватній клініці ветеринарної медицини ТОВ МОРОЗОВ М.Г., місто Одеса.

Об'єктом досліджень були собаки приватного сектору Одеси і Одеської області у яких було зареєстровано наявність захворювань очей з діагнозом виразка рогівки (глибокий кератит).

Спираючись на багаторічний досвід лікування захворювань очей у різних видів тварин нами було розроблено і випробувано метод лікування виразок рогівки у собак із використанням у схемі лікування вітчизняного препарату репродуктаза виготовленого ТОВ «БРОВАФАРМА».

Схема лікування включала: промивання кон'юнктивального мішка розчином мірамістину 2 рази на добу, використання очних крапель флоксал 4-6 раз на добу, корнерегель 4 рази на добу, репродуктаза 0,1 мл/кг, підшкірно один раз на добу, 10 діб поспіль.

Використання для лікування виразки рогівки у собак запропонованої схеми, дає можливість скоротити термін лікування до 14 - 16 діб та отримати кращий терапевтичний ефект в порівнянні з іншими схемами лікування, що використовуються нами у повсякденній практиці.

ХІРУРГІЧНЕ ЛІКУВАННЯ ЕНТРОПІОНУ У КОТІВ

Мухіпова Е. І., студентка 4 курсу факультету ветеринарної медицини
Горкава І. М., доктор філософії, асистент

*Національний університет біоресурсів і природокористування України,
м. Київ*

Ентропіон – це аномальне закрочування верхніх або нижніх повік всередину, що викликає аномальне, болісне тертя об поверхню ока. Ентропіон особливо подразнює рогівку, або вигнуту, прозору частину ока. Ентропіон нижньої повіки є найпоширенішим і зазвичай виникає ближче до зовнішнього краю ока. Аномальне закрочування повіки може призвести до потрапляння волосся безпосередньо на рогівку та кон'юнктиву, що спричиняє подряпини, виразки, запалення, виділення та біль. Ентропіон у котів може бути первинним або вторинним (спастичним або рубцевим).

Ентропіон може бути у будь-якої кішки; проте породи з коротким носом, такі як гімалайські та перські кішки, мають підвищену ймовірність розвитку цього стану.

Лікування ентропіону у котів зазвичай хірургічне, і описано різні методи. Згідно з літературою, комбінована модифікована операція Готца-Цельса (НС) та латерального закриття канта (LCC) є найуспішнішою методикою корекції ентропіону нижньої повіки у котів. Профілактичне латеральне закриття канта в контралатеральному неураженому оці може зменшити ризик розвитку ентропіону. Коти з ентропіоном зазвичай мають супутнє захворювання, таке як виразка або секвестра рогівки, які, можливо, потребують одночасного лікування з корекцією повік.

У модифікованій техніці Готца-Цельса (НС) початковий розріз робиться скальпелем на відстані 2 мм від краю повіки, але паралельно йому, простягаючись вздовж області ентропіону плюс 2-3 мм з кожного боку. Розріз має бути близько до краю повіки, щоб зробити корекцію точнішою, а також зменшити кількість тканини, що підлягає видаленню.

Другий криволінійний розріз робиться вентрально до першого – відстань між ними залежатиме від ступеня ентропіону. Проміжну шкіру видаляють, створюючи дефект у формі півмісяця.

Іншим варіантом є ін'єкції наповнювачів для повік. Ветеринарні офтальмологи можуть використовувати ін'єкції наповнювачів для повік з гіалуроновою кислотою для лікування ентропіону повік у літніх котів, що є менш дорогим та ризикованим, ніж традиційна хірургічна корекція. Однак, результат важче передбачити та контролювати порівняно з традиційними методами.

ПІСЛЯОПЕРАЦІЙНА АНАЛГЕЗІЯ БУПІВАКАЇНОМ В СХЕМІ КОМПЛЕКСНОГО ЛІКУВАННЯ СОБАК ІЗ НЕСТАБІЛЬНІСТЮ КРИЖОВО-КЛУБОВОГО СУГЛОБА

Новицький В. О., аспірант кафедри ветеринарної хірургії та репродуктології
Слюсаренко Д. В., доктор ветеринарних наук, професор, завідувач
кафедри ветеринарної хірургії та репродуктології

Державний біотехнологічний університет, м. Харків

Крижово-клубовий суглоб (ККС, *articulatio sacroiliaca*) є важливою частиною локомоторного апарату, і виконує важливу функцію – з'єднує тулуб і пояс тазової кінцівки. Він утворюється покритими хрящем суглобовими вушкоподібними поверхнями, клубовими кістками та крижем. Суглобова капсула вузька та укріплена зв'язками. Над суглобом проходять дорсальні крижово-клубові зв'язки. У вентральній стінці суглобової капсули знаходяться вентральні крижово-клубові зв'язки, а між бугром клубової кістки та крилом крижа проходять волокнистохрящові міжкісткові крижово-клубові зв'язки. Всі ці структури дозволяють передавати тягові зусилля від тазових кінцівок до тулуба майже без втрат, тільки з невеликою амортизацією.

Однією з актуальних нозологій в ділянці ККС у собак є його нестабільність – стан, при якому крижово-клубовий суглоб втрачає цілісність через послаблення зв'язок, травму, дегенеративні зміни або інші патологічні процеси. Частіше всього етіологічними факторами нестабільності ККС є травматичні пошкодження. нестабільність може проявлятися надмірною рухливістю суглоба, але без повного зміщення суглобових поверхонь.

За нестабільності крижово-клубового суглоба описані як консервативний так і оперативний метод лікування тварин. Вибір методу залежить від причини цієї патології, виду нестабільності та загального стану пацієнта.

Мета досліджень – визначення ефективності застосування післяопераційної аналгезії бупівакаїном в складі комплексного лікування собак із нестабільністю крижово-клубового суглобу.

В результаті наших попередніх досліджень було встановлено, що серед оперативних методів лікування собак з крижово-клубовою нестабільністю більш ефективним є оперативний закритий малоінвазивний, тому він є більш рекомендований порівняно з консервативним і оперативним з традиційним доступом.

Водночас комплексний підхід до впливу на організм під час хірургічного втручання є прогресивним з точки зору забезпечення знеболення та патогенетичної дії місцевого анестетика. Післяопераційний біль за лікування собак з нестабільністю ККС може тривати тижнями через запалення, набряк та обмеження рухливості. Постопераційна аналгезія із застосуванням регіонарних блокад забезпечує контроль болю, запобігаючи ускладненням, сприяє

покращенню загального стану тварини, можливістю раннього відновлення функції опори і руху.

Діагностику стану тварини виконували на базі клінічних ознак, а також рентгенологічного дослідження. Для рентгенографії використовували комбінацію рентгенівського апарата Triones tw-120 та цифрового приймача Альфа-4600.

Матеріалом для дослідження було дві групи собак – дослідна та контрольна по 7 голів в кожній із нестабільністю ККС травматичної етіології. Тваринам обох груп проводили малоінвазивне оперативне втручання, в контрольній післяопераційно застосовували внутрішньовенне крапельне введення лідокаїну в дозі 2 мг/кг годину, дослідній застосовували післяопераційно 0,2% розчин бупівакаїну. Операційне анестезіологічне забезпечення для собак обох груп складалось із таких препаратів: дексмедисон – 5 мкг/кг, далі 0,5 мкг/кг/год (у якості премедикації), реланія 0,2 мг/кг, пропофол індукція 6 мг/кг, далі 2-3 мг/кг, телазол болусно (0,5 мг/кг) далі – (1,5 мг/кг) внутрішньовенно. На фоні цього в дослідній групі застосовували операційну епідуральну анестезію 2%-ним розчином лідокаїну та післяопераційну епідуральну аналгезію 0,2%-ним розчином бупівакаїну. Дози місцевих анестетиків розраховували виходячи з довжини тулуба від потилиці до кореня хвоста – 0,5 мл на кожні 10 см, або маси тіла тварини – 0,35 мл на 1 кг. Люмбосакральну епідуральну блокаду виконували із застосуванням одноразових наборів “Perifix 300” (B.braun), до складу яких входять голка Tuohy, шприц для тесту “втрати опору”, катетер та перехідник для з’єднання катетера зі шприцом. Катетер фіксували шляхом підшкірного тунелювання його проксимального кінця в ділянці попереково-крижової ділянки.

В результаті досліджень встановлено, що у тварин, яким використовували післяопераційне епідуральне введення бупівакаїну перебіг післяопераційного періоду протікав більш благоприємно. Комплексний модифікований закритий малоінвазивний хірургічний метод лікування собак з нестабільністю ККС, що включає в себе мінімальну травматизацію тканин організму на фоні післяопераційної епідуральної аналгезії бупівакаїном сприяє більш швидкому відновленню функції опорно-рухового апарату і раннім одужанням тварини.

Ми рекомендуємо застосовувати комплексний модифікований закритий малоінвазивний хірургічний метод лікування собак за нестабільності ККС із інтраопераційним застосуванням в комплексі знеболювання поєднання наркозу і місцевого знеболювання 2% лідокаїном і післяопераційним введенням 1 раз на 6 годин протягом 3 діб 0,2% розчину бупівакаїну в дозі 0,5 мл на кожні 10 см довжини тулуба від потилиці до кореня хвоста, або маси тіла тварини – 0,35 мл на 1 кг.

МОРФОФУНКЦІОНАЛЬНІ ЗМІНИ ПЕЧІНКИ КОРІВ ПЕРШОЇ ЛАКТАЦІЇ ЗА ПОЛІМОРБІТНОЇ ПАТОЛОГІЇ

Олішевський В. М., аспірант

Гуральська С. В. доктор ветеринарних наук, професор

Поліський національний університет, м. Житомир

Перехідний період у великої рогатої худоби вважається одним із найбільш критичних етапів, адже в цей час до 60% корів стикаються з метаболічними захворюваннями, що суттєво впливають на їхнє здоров'я та продуктивність. Перехід від сухостою до початку активної лактації супроводжується гормональною перебудовою, значним енергетичним навантаженням та змінами у функціонуванні внутрішніх органів, насамперед печінки, яка відіграє ключову роль у забезпеченні метаболічного гомеостазу.

Науковці відзначають, що жирова дистрофія печінки у корів ускладнюється такими патологіями, як безпліддя, затримка посліду, метрит, мастит і кетоз, а також супроводжується змінами біохімічних показників крові, що вказує на ураження печінкової тканини. Кетоз, зокрема, пов'язаний із глибокими структурними та функціональними порушеннями печінки, які охоплюють розлади білкового, ліпідного та мінерального обміну.

У нашому дослідженні було проаналізовано морфологічний стан печінки у клінічно здорових та хворих на поліморбітну патологію корів першої лактації. Особливу увагу приділено комбінаціям захворювань: кетоз-ендометрит, кетоз-мастит та кетоз-гіпокальціємія. Усього було обстежено 105 тварин, із яких у 60% виявлено патології, причому поєднані форми становили значну частку (кетоз-ендометрит – 9,45%, кетоз-мастит – 6,3%, кетоз-гіпокальціємія – 7,35%).

У тварин з кетозом та ендометритом при гістологічному дослідженні печінки відмічали помірну дифузну вакуолізацію цитоплазми гепатоцитів, що вказувало на накопичення ліпідів. Спостерігався помірний дифузний некроз клітин, лімфоцитарно-макрофагальна інфільтрація портальних трактів та дезорганізація печінкових пластинок. Подібні зміни підтверджують розвиток жирової дистрофії печінки та системного запалення, обумовленого поєднанням метаболічних і запальних процесів.

У корів з патологією кетоз-гіпокальціємія морфологічна картина характеризувалася збереженою пластинчастою будовою печінки, проте з вираженою вакуолізацією цитоплазми, наявністю ліпідних крапель у гепатоцитах та ділянок некрозу. Лімфоцитарно-макрофагальна інфільтрація була незначною, але свідчила про хронічний перебіг запального процесу. Виявлені зміни можна трактувати як прояви стеатозу, пов'язаного з інтенсивною мобілізацією жирів за умов енергетичного дефіциту.

Комбінація кетоз-мастит відзначалася появою вогнищевих змін у паренхімі печінки. Частина гепатоцитів мала дегенеративні ознаки, у деяких клітинах виявлялися пікнотичні ядра. Синусоїди були розширені, відмічалася скупчення

запальних клітин. Це свідчить про системний вплив маститу на організм і розвиток вогнищевого хронічного гепатиту.

Таким чином, у корів перехідного періоду за першої лактації поєднання вищеперерахованих захворювань спричиняє суттєві морфологічні порушення печінки. Основними змінами є жирова дистрофія гепатоцитів, дифузний та вогнищевий некроз, лімфоцитарно-макрофагальна інфільтрація та дезорганізація печінкових пластинок. Отримані дані підкреслюють необхідність ранньої діагностики кетозу, своєчасної корекції метаболічних порушень та контролю супутніх хвороб для підтримання функціональної активності печінки і забезпечення високої продуктивності молочних корів.

UDC 619:616-006.04-076(062.552)

CLINICAL CASE NEOPLASIA OF SKIN IN DOG

Oliyar A. V., Candidate of Veterinary Sciences, Associate Professor
Logvinova V. V., Candidate of Veterinary Sciences, Associate Professor

Dnipro State Agrarian and Economic University, Dnipro

A clinical case of squamous cell carcinoma of the skin in a 14-year-old mongrel dog was studied. It was established that a comprehensive examination is necessary to diagnose oncological diseases. Effective treatment of squamous cell carcinoma in dogs and achievement of long-term remission are possible only with the use of surgical removal of the tumor and subsequent drug therapy. After taking the history, a clinical examination was performed, based on which the dog's condition was recognized as satisfactory with a preliminary diagnosis of skin – neoplasia. To clarify it and prescribe treatment, additional examinations were performed: cytological examination of the aspirate from the affected area, general and biochemical blood tests, and urinalysis. In the studied aspirate, cells were found, located both in groups and separately, had different nuclear-cytoplasmic ratios (from high to low). The nuclei of some cells are round, brightly colored, distinct, dense, usually have one nucleolus. There is little cytoplasm, it is thinned and, in most cases, vacuolated. Other cells with small nuclei, located eccentrically, contain a large amount of dark dense cytoplasm. According to the results of cytological examination of the aspirate, the type of neoplasia was determined to be squamous cell carcinoma. X-ray and ultrasound diagnostics ruled out the presence of metastases in organs and regional lymph nodes. After analyzing the results of the studies, the sick animal was prescribed surgical treatment. To finally confirm the diagnosis and determine further treatment tactics, a histopathological examination of the material taken after surgery was performed. Pathohistological examination of histological sections revealed that the tumor consisted of complexes of atypical squamous epithelial cells with invasion into the deep layers of the dermis, and often into the underlying tissues. Strands of multilayered squamous epithelium penetrated deep into the dermis in the form of wide bands of various shapes (tissue atypia). Cells and their nuclei are polymorphic, numerous mitotic figures are detected, nuclei are hypochromic. The formation of «cancer pearls»

was noted, when cells form complexes, in the center of which they are more mature. These complexes are rounded in shape, surrounded by epithelial cells with various signs of atypia. Areas surrounded by squamous epithelium were also noted, in which the keratinization processes were just beginning. The results of the histopathological examination of the tumor finally confirmed the previously established diagnosis. To continue treatment, drug therapy was prescribed to eliminate the symptoms of the disease: teranekron – an antitumor immunomodulatory drug, dexafort and methylprednisolone – drugs with anti-inflammatory effects, and bicillin-5 – a bactericidal drug.

УДК 636.3.09:616-002

КЛІНІЧНИЙ ВИПАДОК УНІЛАТЕРАЛЬНОЇ МАСТЕКТОМІЇ У КОЗИ

Онищенко О. В., кандидат ветеринарних наук, старший викладач

Гончар В. В., доктор філософії, асистент

Климчук В. В., кандидат ветеринарних наук, доцент

*Національний університет біоресурсів і природокористування України,
м. Київ*

Мастит широко розповсюджена патологія у козівництві. В наслідок неефективного лікування запальні процеси ускладнюються абсцесом, індурацією, гангреною, що призводить до вибракування тварин та економічних збитків. За вище згаданих патологій для збереження генетично цінних тварин проводять хірургічне лікування – мастектомію.

Дослідження тварини і оперативне втручання проводили в умовах ННВ КЦ «Ветмедсервіс» НУБіП України. Об'єктом дослідження була коза Нубійської породи віком 2 роки, вагою 56 кг, на 2 місяці лактаційного періоду у якої було діагностовано множинний абсцес паренхіми лівої долі молочної залози.

Оперативне лікування проводилось під загальною анестезією (медетомідин (0,05 мг/кг) і буторфанол (0,1 мг/кг), пропофол (1 мг/кг)) із поєднанням місцевої інфільтраційної анестезії (2% розчин новокаїну). Фіксація тварини – у правому боковому положенні. Оперативний доступ – ліва доля молочної залози. Розріз шкіри проводили у формі еліпсу на дві третини відстані між місцями прикріплення вимені до черевної стінки та дійки, щоб забезпечити запас шкіри для закриття рани. Візуалізовані пудендалні судини (*a. pudenda externa*, *v. pudenda externa*) на зовнішньому паховому кільці та молочну вену (*v. epigastrica cranialis superficialis*) лігували адсорбуючим шовним матеріалом Vicryl USP 1, а для дрібних – застосовували електрокоагуляцію. Відокремлення паренхіми молочної залози від оболонки зовнішнього прямого м'яза проводили шляхом пересічення медіальної та латеральної підвішуючих зв'язок. Ушивання рани проводили в два поверхи – перший поверх адсорбуючою поліфіламентною ниткою Vicryl USP 0 на підшкірну клітковину з підхопленням черевних м'язів, другий – на шкіру, вузлуватим та матрачним швом монониткою Prolene USP 2.

Встановлювали латексний дренаж, який було виведено зовні у краніальній і каудальній точці операційної рани.

В післяопераційний період призначено: 0,05% розчин хлоргексидину і ветмеколь для санації операційної рани 1 раз на день 10 днів, цефтріаксон 1000 мг внутрішньом'язово 1 раз на день протягом 10 днів, мелоксикам 30 мг внутрішньом'язово 1 раз на день протягом 5 днів. Дренаж видалили на 5 день, шкірні шви на 14 день після операції. Повне загоєння рани відбулось за 18 днів.

Отже, хірургічне лікування кози з абсцесом молочної залози було ефективним, тварина одужала, зберіглась молочна продуктивність і репродуктивна здатність. Унілатеральна мастектомія економічно доцільна для генетично цінних тварин.

УДК 636.5.034.082.454:615.371

ГЕНОТИП VII ВІРУСУ ХВОРОБИ НЬЮКАСЛА: ПРАКТИЧНИЙ ДОСВІД КОНТРОЛЮ У БРОЙЛЕРНОМУ ГОСПОДАРСТВІ

Оробчук А. В., аспірант кафедри фізіології, біохімії тварин та лабораторної діагностики

Недзвецкий В. С., науковий керівник: професор, доктор біологічних наук,

Дніпровський державний аграрно-економічний університет, м. Дніпро

Хвороба Ньюкасла (ND) є однією з найбільш небезпечних вірусних інфекцій птиці, що завдає значних економічних збитків у світовому птахівництві. Нині домінуючим у глобальній циркуляції є генотип VII вірусу хвороби Ньюкасла (NDV), поширений у країнах Азії, Близького Сходу, Африки та Європи, а також в Україні серед синантропних птахів, які можуть бути резервуаром інфекції для промислових стад. Висока патогенність генотипу VII зумовлена інтенсивною реплікацією вірусу у лімфоїдних органах, гіперстимуляцією вродженого та пригніченням адаптивного імунітету, що сприяє швидкому поширенню інфекції.

Метою даного дослідження було порівняти ефективність використання лише живих вакцин та комбінованої схеми (векторна rHVT-ND + жива вакцина) у бройлерному господарстві. У дослідженні брали участь дві групи птиці: у першій (25325 гол.) застосовували 4 живі вакцини штаму La Sota на 1,7,14 та 21 добу вирощування, у другій (25440 гол.) – комбіновану схему: векторна rHVT-ND та жива вакцини в добовому віці та одна жива вакцина штаму La Sota на 12 добу вирощування птиці.

Методи дослідження: клінічні спостереження, аналіз падежу, патологоанатомічні зміни, серологія (РЗГА(НІ), ELISA), ПЛР-діагностика.

У першій групі, незважаючи на багаторазову вакцинацію живою вакциною, виявлено перебіг ND з ускладненням респіраторних та нервових симптомів, значний падіж (збереженість на 42 добу вирощування птиці – 54,4%) та реплікацію NDV VII генотипу у ПЛР-дослідженні. Середній титр антитіл в НІ склав – $9,67 \log_2$, в ELISA (ID VET) – 30463.

У другій групі птиці, що була вакцинована за комбінованою схемою, клінічних проявів не виявлено, збереженість птиці на 42 добу вирощування становила 96,3%. Середній титр антитіл в HI – 6,5 log₂, в ELISA (ID VET) -10300, в ПЛР-дослідженні виділення вірусу ND не підтверджено.

Отримані результати свідчать, що NDV VII генотипу є серйозною загрозою для птахівництва України через своє поширення. Навіть багаторазове використання живих вакцин не гарантує надійного захисту проти даного генотипу.

Найбільш ефективними є комбіновані програми вакцинації, які забезпечують високий рівень збереженості, надійний захист від ND та кращі виробничі показники у бройлерних господарствах. Серологічний метод діагностики та ПЛР-дослідження є ключовими для моніторингу поширення NDV VII генотипу у промисловому птахівництві.

УДК 636.598.09:57.083.3-047.27:616.074:591.434

ІМУНОГІСТОХІМІЧНА ІДЕНТИФІКАЦІЯ Т-ЛІМФОЦИТІВ У СТІНЦІ ПОРОЖНЬОЇ КИШКИ ГУСЕЙ

Павлунько В. Г., аспірант

Мазуркевич Т. А., доктор ветеринарних наук, професор кафедри біоморфології хребетних ім. В. Г. Касьяненка

*Національний університет біоресурсів та природокористування України,
м. Київ*

Загальновідомо, що імуногістохімічні методи досліджень використовують для ідентифікації клітин тканин. Маркер CD3 – це універсальний маркер усіх типів Т-лімфоцитів. Цей маркер є корецептором Т-клітинного рецептора і бере участь у передачі сигналу при розпізнаванні антигену. Т-клітинний рецептор – це поверхневий білковий комплекс на поверхні Т-лімфоцитів, який відповідає за розпізнавання антигенів, зв'язаних із молекулами головного комплексу гістосумісності. Корецептор на поверхні клітини є додатковим рецептором, який зв'язується із сигнальною молекулою додатково до первинного рецептора. Нами проведено імуногістохімічне дослідження стінки порожньої кишки гусей на експресію маркера Т-лімфоцитів CD3 з метою визначення їх локалізації.

У результаті проведених досліджень встановлено, що Т-лімфоцити в оболонках стінки порожньої кишки гусей розподілені нерівномірно. Лише поодинокі такі лімфоцити виявляються у серозній і м'язовій оболонках. Основна маса Т-лімфоцитів локалізується у слизовій оболонці, а саме в епітелії і власній пластинці, де вони інфільтрують ворсинки і ділянки крипт. У пухкій волокнистій сполучній тканині власної пластинки слизової оболонки навколо крипт розподіл Т-лімфоцитів нерівномірний. Лише поодинокі клітини виявляються у ділянці дна і нижньої частини крипт.

Значно більша кількість Т-лімфоцитів зосереджена у сполучній тканині між верхніми ділянками крипт. Тут вони інфільтрують і епітелій крипт, локалізуючись між епітеліоцитами та на їх поверхні.

Значна кількість Т-лімфоцитів у стінці порожньої кишки гусей виявляється у ворсинках слизової оболонки цієї кишки. Локалізація і кількість Т-лімфоцитів у ділянці основи і середньої частини ворсинок подібні. Сполучна тканина цих ділянок ворсинок нерівномірно інфільтрована відносно невеликою кількістю Т-лімфоцитів. Значно більша їх кількість виявляється у епітелії основи і середньої частини ворсинок. Незначна кількість Т-лімфоцитів локалізується на поверхні епітеліальних клітин та у просвіті порожньої кишки, що, на нашу думку, пов'язано з їх відокремлення від поверхні слизової оболонки. У верхніх частинах ворсинок порожньої кишки Т-лімфоцити також виявляються у епітелії і сполучній тканині власної пластинки. Тут відмічається найщільніше їх розташування.

Також значна концентрація Т-лімфоцитів реєструється у слизовій оболонці порожньої кишки в ділянці локалізації плямок Пейєра. У лімфоїдних вузликах плямок Пейєра Т-лімфоцити переважно розташовані у їх центральній частині, тобто у гермінативних центрах. Поодинокі Т-лімфоцити виявляються по периферії, у мантиї, лімфоїдних вузликів.

У гермінативних центрах лімфоїдних вузликів диференціюються лімфоцити з різною інтенсивністю забарвлення, що зумовлене різним ступенем експресії маркера CD3, яка відображає кількість відповідних CD-молекул на поверхні клітини. На нашу думку така різниця зафарбовування може бути зумовлена різною кількістю маркеру CD3 у Т-лімфоцитів певних підтипів, різним ступенем їх функціональної активності, різним ступенем зрілості.

Також у гермінативних центрах лімфоїдних вузликів плямок Пейєра виявлені тісні контакти Т-лімфоцитів між собою, що свідчить про перебіг імунних реакцій.

Отже, проведеними імуногістохімічними дослідженнями стінки порожньої кишки гусей на експресію маркера Т-лімфоцитів CD3 встановлено, що найбільша кількість Т-лімфоцитів локалізується у верхніх ділянках слизової оболонки, які безпосередньо контактують з різноманітними антигенами вмісту кишки та у ділянці плямок Пейєра, що забезпечують імунітет у цій ділянці кишкового тракту.

ВИКОРИСТАННЯ СТОВБУРОВИХ КЛІТИН ЗА ЕКСПЕРИМЕНТАЛЬНОГО ФІБРОЗУ ЛЕГЕНЬ

Парамонова Ю. В., доктор філософії, асистент
Мазуркевич А. Й., науковий керівник, доктор ветеринарних наук,
професор, академік НААН України,
Савчук Т. Л., кандидат ветеринарних наук, доцент
Харкевич Ю. О., кандидат ветеринарних наук, доцент

*Національний університет біоресурсів і природокористування України,
м. Київ*

Застосування стовбурових клітин (СК) у ветеринарній клітинно-регенеративній терапії з кожним роком набуває все більшої популярності як ефективний та безпечний метод стимуляції регенеративних процесів в організмі тварин. Наслідки вражаючих успіхів учених різних країн у галузі біології, медицини і ветеринарії переконують в актуальності досліджень лікувальних властивостей цього засобу клітинної терапії.

Результати експериментальних досліджень та доклінічних випробувань виявили високу відновлювальну здатність трансплантованих СК завдяки їх стимулюючому впливу на активність процесів регенерації в експериментально ушкоджених тканинах. При цьому повне відновлення структури та функції органів і тканин відбувається внаслідок заповнення дефектів в ушкоджених тканинах спеціалізованими клітинами. Порівняно з результатами медикаментозних методів лікування відновлення відбувається в достовірно коротший термін та з більшою ефективністю. Активність СК залежить від джерел їх походження, методів отримання, способів зберігання та застосування. Тривалість відновлювальних процесів визначається способом застосування СК, видом і характером пошкодженої тканини.

Як відомо, легеневий фіброз майже не піддається медикаментозним методам лікування. Разом з тим у доступних нам інформаційних матеріалах ще недостатньо висвітлені питання впливу алогенних СК кісткового мозку на активність процесів відновлення експериментально ушкодженої чи патологічно зміненої легеневої тканини у тварин за легеневого фіброзу, що підтверджує значну актуальність цього питання.

Нами з'ясовано, що блеоміцин-індукований легеневий фіброз у щурів за клінічними проявами та результатами комплексних лабораторних досліджень аналогічний легеновому фіброзу спонтанного походження, на що вказують достовірні зміни досліджуваних показників на 45-ту добу його моделювання,

Встановлено, що провідним патогенетичним фактором в розвитку блеоміцин-індукованого легеневого фіброзу після введення блеоміцину гідрохлориду є патологічний процес в легенях у формі гострого запалення, яке з 14 до 45 доби моделювання процесу поступово переходить у хронічне продуктивне запалення.

Трансплантація щурам алогенних стовбурові клітини кісткового мозку в плевральну порожнину сприяє завершенню патологічного процесу в легенях на 45 добу дослідження, що підтверджено достовірним зниженням показників еритроцитозу, достовірним зменшенням активності лактатдегідрогенази в сироватці крові, кількості лімфоцитів в бронхоальвеолярному лаважі, а також відновленням гістоструктури легеневої тканини порівняно з такими у тварин контрольної групи.

Застосування алогенних стовбурові клітини кісткового мозку внутрішньовенно сприяє достовірному зменшенню загальної кількості лейкоцитів порівняно з такими у тварин контрольної групи, спостерігали збільшення кількості альвеолярних макрофагів та зниження кількості лімфоцитів в бронхоальвеолярному лаважі, що свідчить про позитивну динаміку відновлення патологічно зміненої легеневої тканини.

Досліджено, що СК кісткового мозку введені в плевральну порожнину, мають більший позитивний вплив на відновлення тканин легень, ніж після введення їх у загальне коло кровообігу. Активність трансплантованих СК кісткового мозку, незалежно від способу їх введення, достовірно вища порівняно з методами медикаментозної терапії за показниками клінічних і лабораторних досліджень.

УДК 636.7.09:611.013.8

ПЛАЦЕНТА СОБАКИ: БУДОВА, ФУНКЦІЇ ТА ПАТОЛОГІЇ

Педан Т. В., студентка 2 курсу факультету ветеринарної медицини
Мазуркевич Т. А., доктор ветеринарних наук, професор кафедри біоморфології хребетних ім. В.Г. Касьяненка

*Національний університет біоресурсів та природокористування України,
м. Київ*

Плацента собаки є органом, що забезпечує обмін речовин між організмом матері та плодом під час вагітності. У собак плацента має зональну ендотеліохоріальну структуру, що означає, що плацента має форму пояса, який охоплює ембріон, а ворсинки хоріону контактують безпосередньо з ендотелієм материнських судин, що сприяє ефективному обміну речовин між матір'ю та плодом. Основні функції плаценти у собак включають забезпечення плода киснем і поживними речовинами, виведення продуктів обміну та синтез гормонів для підтримки вагітності. Плацента собаки є критичним органом для розвитку плоду, забезпечуючи всі необхідні умови для його нормального розвитку.

Плацента собаки складається з кількох структурних шарів: хоріону, що є зовнішнім шаром і складається з трофобласту, що утворює ворсинки для обміну речовинами, та алантоїсу, який бере участь у формуванні пуповини та виведенні продуктів обміну. Материнська частина плаценти – це ендометрій, з яким ворсинки хоріону утворюють тісний контакт, що забезпечує ефективний обмін речовинами між матір'ю та плодом.

Мікроскопічно плацента собак складається з трьох шарів: базального шару, спонгіозного шару та лабіринту кровоносних судин. Така організація дозволяє ефективно здійснювати обмін речовинами. Порівняно з іншими видами, плацента собак не має вираженого шару мікворосинок, що ускладнює деякі функціональні аспекти плаценти. Крім того на мікроскопічному рівні плацента собаки ділиться на три основні зони: залозисту зону, лабіринт і проміжну зону. Залозиста зона складається з перебудованих тканин ендометрію, лабіринт є основною ділянкою обміну між кровоносними судинами матері та плода, а проміжна зона є сполучною тканиною між залозистою зоною та лабіринтом.

Плацента собаки продукує мало або зовсім не продукує стероїдних гормонів. Підтримка вагітності у собак забезпечується за рахунок продовженого виділення прогестерону, яке здійснюється жовтим тілом. Останнє, у свою чергу, залежить від лютеїнізуючого гормону та, ймовірно, пролактину для продовження виділення прогестерону. Релаксин – гормон, що виробляється плацентою собаки, починає виділятися в сироватку крові приблизно через чотири тижні після запліднення і досягає піку під час вагітності. Релаксин є основним гормоном, що забезпечує підтримку вагітності у собак, і його наявність в сироватці крові може слугувати маркером вагітності, оскільки він відсутній у псевдовагітних сук.

Існують також патології, які можуть впливати на розвиток плаценти у собак. Однією з таких є псевдоплацентарна ендометріальна гіперплазія – захворювання, що характеризується аномальним потовщенням ендометрію, який нагадує структуру плаценти. Така патологія може виникати в результаті порушення в розвитку або функції плаценти, що може впливати на здоров'я плоду та матері. Це зазвичай спостерігається в кінці дієструсу у молодих невагітних самок собак і може бути викликано інфекціями або іншими біологічними факторами. Псевдоплацентарна ендометріальна гіперплазія може призвести до змін у здатності до розмноження або впливати на здоров'я плоду. У випадках цього захворювання спостерігається порушення нормального розвитку плаценти, що може проявлятися у вигляді різних клінічних результатів, таких як грижа з вмістом матки або набряк матки, що визначається ультразвуковими дослідженнями.

Таким чином, плацента у собак є важливим органом для забезпечення нормального розвитку плоду та підтримки вагітності. Різноманітні патології, які можуть виникати, підкреслюють важливість уважного моніторингу вагітності та здоров'я самок собак для запобігання ускладнень.

МЕТОДОЛОГІЯ ДОСЛІДЖЕННЯ ТРАВНОГО КАНАЛУ РИБ ЗА РОЗТИНУ

Писанко О. О., аспірант

Кот Т. Ф., доктор ветеринарних наук, професор кафедри внутрішньої патології та морфології

Поліський національний університет, м. Житомир

Патологоанатомічний розтин є систематизованим методом дослідження організму риби, який полягає у зовнішньому та внутрішньому огляді з метою виявлення морфологічних змін в органах і тканинах, встановлення або підтвердження діагнозу та визначення причин смерті. Розтин риб також здійснюють і з демонстраційною метою – у навчальному процесі з біології, зоології та анатомії для ілюстрації топографії органів, дослідницькою метою – у наукових дослідженнях для вивчення фізіологічних, анатомічних та паразитологічних особливостей, технологічною (харчовою) метою – у рибопереробній промисловості під час патрання, філеювання, стейкового розділення риби. Анатомія травного каналу варіює залежно від виду риб, а також може відрізнитися за розмірами та зовнішнім виглядом залежно від харчового статусу риби. Травний канал риб складається зі ротової порожнини, глотки, стравоходу, шлунка та кишківника. Риби не всіх видів мають окремо сформований шлунок, а довжина кишківника може значно різнитися.

Метою роботи був огляд наукових досліджень, присвячених питанням розтину риб з акцентом на дослідження окремих органів травного каналу (стравоходу, шлунку, кишківника). Використано методи аналізу, порівняння, систематизації, класифікації та узагальнення теоретичних матеріалів.

Аналіз літературних джерел показав, що дослідженню стравоходу, шлунку і кишківника передують розтин черевної порожнини риби. За Н. Є. Гриневич (2021), ножицями роблять перший розріз черева паралельно середній лінії від анального отвору до основи грудних плавців. Другим розрізом розрізають м'язи черевної стінки, дорсально від основи грудних плавців до початку спинних м'язів, третім – від початку спинних м'язів до анального отвору. Для видалення травного каналу з черевної порожнини визначають найбільш краніальний кінець стравоходу. Його захоплюють щипцями і відсікають якомога краніальніше. Потім обережно витягують увесь травний тракт з черевної порожнини й відрізають кінець кишківника в ділянці ануса. За потреби кишківник можна закрити гемостатичними щипцями, щоб запобігти витіканню вмісту. Разом із травним каналом зазвичай вилучають печінку та селезінку. У корошових риб ці органи з'єднані мезентеріальною клітковиною; кишківник частково занурені в багатолопатева печінку. Шлунок у них відсутній, а сам кишківник умовно поділяють на передній (шлункоподібне розширення), середній та задній відділи. Довжина шлунково-кишкового каналу у трав'яїдних риб у кілька разів перевищує довжину тіла. У хижих риб, навпаки, добре розвинений шлунок. До його

каудальної частини прилягають пілоричні придатки. Кишківник відносно короткий. Печінка компактна й розташована у передньому відділі черевної порожнини. Підшлункова залоза має дифузну будову. Її мікроскопічні острівці розсіяні в мезентеріальній клітковині, а у корокових трапляються також у печінці та іноді в селезінці. Для макроскопічного дослідження стравохід, шлунок і кишківник розрізають уздовж. В них оцінюють стан слизової оболонки, фіксують наявність кормових мас, крововиливів, запалення, петехій, паразитів, новоутворень. Під час паразитологічного розтину риб шлунково-кишковий тракт розміщують на склі або в кюветі, після чого розрізають уздовж ножицями та розгортають слизовою оболонкою назовні. Спочатку видаляють великих паразитів, помітних неозброєним оком (стрічкових і круглих червів, нематод). Подальший огляд проводять послідовно від каудального відділу до краніального. Із слизової оболонки шлунка та кишківника скальпелем виконують глибокий зішкріб, який досліджують під лупою та мікроскопом. Додатково компресорним методом вивчають і стінку кишківника. Залежно від мети розтину може виникнути потреба у відборі зразків тканин травного каналу. Паразитів, видалених із різних відділів кишківника, поміщають в окремі пробірки з відповідними етикетками. Для свіжої мікроскопічної оцінки мазків вмісту, слизу або ділянок стінки кишківника невеликі шматочки тканини розміщують на предметному склі та підтримують у вологому стані до моменту дослідження. За Л. П. Горальським і співавт. (2005), для гістологічного дослідження відібраний матеріал якнайшвидше піддають фіксації (консервації). Від порожнистих органів травного каналу риб відрізають шматочки довжиною 10-15 мм і поміщають у скляний посуд з 10% водним нейтральним розчином формаліну. Об'єм останнього повинен у 20 і більше разів перевищувати об'єм відібраного для фіксації матеріалу.

Отже, методологія дослідження травного каналу риб за розтину ґрунтується на поєднанні макроскопічного огляду та цілеспрямованого відбору проб для додаткових досліджень. Послідовність дій під час роботи забезпечує достовірність результатів, а також створює умови для виявлення прихованих патологій, що мають значення у ветеринарній медицині та аквакультури.

**ФОРМУВАННЯ ЛОКАЛЬНИХ УШКОДЖЕНЬ ЧЕРЕВНОЇ АОРТИ
У ІНДИКІВ: ПОСЛІДОВНІСТЬ МОРФОЛОГІЧНИХ ЗМІН ТА
ПАТОГЕНЕТИЧНИХ ФАКТОРІВ, ВСТАНОВЛЕННЯ ПРИЧИН
ФОРМУВАННЯ ІНТИМАЛЬНИХ БЛЯШОК (СТРІЙ), ЯК ПЕРЕДУМОВИ
РОЗРИВУ АОРТИ**

Підлубний О. В., здобувач кафедри кафедри ветеринарно-санітарного інспектування, мікробіології, гігієни та патологічної анатомії

Сумський національний університет, м. Суми

Раптова смерть швидкорослих індиків кросу на фінішному етапі відгодівлі часто пов'язана з розривом черевної аорти. Вивчення морфологічних змін судинної стінки дозволяє зрозуміти механізми розвитку ушкоджень і оцінити ризик серйозних ускладнень. Визначення причин формування локальних ушкоджень черевної аорти індиків Hybrid Converter, як передумови розриву аорти у виробничих умовах інтенсивного вирощування є головною метою дослідження.

Дослідження проведено у 2021 році на 1671 самці та 69 самках віком 85–140 діб на базі ТОВ «Індичка» (Сумська область). Макроскопічне дослідження аорти включало оцінку інтимальних бляшок(стрій), локальних ушкоджень ендотелію, субендотеліальних крововиливів, фіброзних перебудов та периваскулярних відкладень).

В результаті досліджень у самців 120–140 діб на внутрішній поверхні аорти виявлялися поперечні інтимальні стрії (3–5 мм), локальні ушкодження ендотелію, субендотеліальні крововиливи та початкові фіброзні зміни. У молодих птахів і самок після 110 діб зміни були мінімальні або відсутні. Послідовність ушкоджень: інтимальні стрії → локальні ендотеліальні ушкодження → субендотеліальні крововиливи → фіброзні та периваскулярні зміни. Це свідчить про раннє дегенеративне ушкодження судинної стінки під впливом гемодинамічного навантаження та протеолітичної активності, що узгоджується з результатами інших досліджень.

Локальні ушкодження черевної аорти у індиків формуються за певною морфологічною послідовністю і є раннім проявом дегенеративно-дистрофічних процесів. Виявлення інтимальних стрій та ушкоджень ендотелію має діагностичне та прогностичне значення для оцінки ризику розвитку розриву аорти та дозволяє відстежувати початкові етапи адаптаційного ремоделювання судинної стінки. Встановлення періоду відсутності патологічних змін є головним результатом дослідження.

СТЕРЕОТИПНА ПОВЕДІНКА У СВИНЕЙ: ПРИЧИНИ ВИНИКНЕННЯ ТА ПРОЯВИ

Порошинська О. А., кандидат ветеринарних наук, доцент

Шмаюн С. С., кандидат ветеринарних наук, доцент

Лук'яненко К. Є., асистент

Козій В. І., доктор ветеринарних наук, професор

Білоцерківський національний аграрний університет, м. Біла Церква

Сучасне інтенсивне свинарство вимагає контролю фізіологічного стану свиней як ключового показника їхнього здоров'я та адаптації до умов утримання. Одним із показників порушення добробуту свиней є стереотипна поведінка. Дослідження причин і проявів цього явища дозволяє краще зрозуміти механізми адаптації свиней до стресових факторів і є основою для вдосконалення благополуччя тварин.

Мета роботи – дослідити причини виникнення та особливості проявів стереотипної поведінки у свиней за умов інтенсивного промислового утримання, з'ясувати її зв'язок із фізіологічним станом і добробутом тварин.

Стереотипна поведінка у свиней визначається як постійно повторювані та нецільові дії, що не виконують очевидної функції. В дослідженнях Р. Tatemoto та співавт., (2020) на основі поведінкових показників запропонували поділ стереотипій у свиноматок на 4 категорії: бездіяльність, пошук корму, взаємодія з оточуючим середовищем та власне стереотипії – удаване жування.

Стереотипна поведінка – це механізми, за допомогою яких тварини реагують на несприятливі умови навколишнього середовища. Однією з найбільш поширеною причиною виникнення стереотипної поведінки є обмеження середовища існування. Тварини у тісних клітках позбавлені можливості реалізувати природні інстинкти, такі як риття, дослідження простору чи соціальна взаємодія. У порослих свиноматок тривале обмеження простору посилює кормову поведінку, яка може перерости в стереотипну поведінку, таку як удаване жування, кусання прутів чи годівниці. При цьому свиноматки старшого віку демонструють більше стереотипної поведінки, ніж молоді тварини J. Zhang та співавт., (2022).

Поросні свиноматки, що утримуються в обмежених умовах, часто демонструють стереотипну поведінку, яка пов'язана зі змінами фізіологічних та імунних показників. Дослідження L. Pan та співавт., (2022) показали, що удаване жування, кусання годівниці та станка корелюють з рівнями кортизолу, цитокінів та імуноглобулінів у крові свиней. Це свідчить, що стереотипні дії можуть виступати механізмом подолання стресу, проте довготривале утримання у стійлах призводить до хронічного стресового стану свиноматок. Тривале утримання у тісних умовах підвищує рівень кортизолу, імуноглобуліну А, інтерлейкіну-6 та частоту удаваного жування. Таким чином, тривале просторове

обмеження суттєво збільшує прояви стереотипної поведінки та стрес, що негативно впливає на фізичний і психологічний стан тварин за даними М.-Ү. Zhang та співавт., (2017).

Наслідки стереотипної поведінки під час поросності можуть впливати на розвиток потомства (Patricia Tatamoto та співавт, 2020). Зокрема, поросята від свиноматок із високою частотою стереотипій проявляють підвищену емоційність у тестах «відкрите поле» та «новий об'єкт» порівняно з потомством від свиноматок із низьким рівнем таких дій. Автори вважають, що стереотипна поведінка матері під час гестації змінює фенотип і емоційні особливості поросят.

Другим по важливості фактором є обмежений доступ до корму або незбалансований раціон, що провокує у свиней появу стереотипій, таких як удаване жування чи гризіння прутів. Голод і незадоволена потреба у жуванні є головними чинниками цих повторюваних дій. Збагачення раціону клітковиною та підвищення відчуття ситості істотно знижує частоту стереотипної поведінки (Appleby M.C., 2010). Інші дослідники (Claes Anderson та співавт., 2024) встановили, що безцільове жування може виступати як соціальний сигнал під час взаємодії з незнайомими особинами, допомагаючи тваринам комунікувати або зменшувати соціальну напруженість. Постійний вплив факторів дискомфорту (шум, висока щільність посадки, погана якість корму) активує стресові механізми, що проявляються у поведінкових девіаціях.

У промислових умовах утримання свиней поширеним явищем є прояв стереотипних форм поведінки. Результати семиденного спостереження за свиноматками другого та третього опоросу у виробничому господарстві показали, що серед 10 тварин у 7 були відмічені ознаки стереотипної активності. Зокрема, у двох свиноматок реєструвався тривалий сонливий стан та підвищена тривалість перебування у положенні лежачи на животі; в однієї – лизання та риття підлоги. У всіх семи тварин фіксувалося кусання порожньої годівниці та металевих елементів клітки, у трьох тварин додатково спостерігалось «удаване жування». Таким чином, стереотипна поведінка охоплює як пасивні, так і активні повторювані дії, що відображають реакцію тварин на обмежувальні умови утримання та соціальні взаємодії.

Стереотипна поведінка виникає як реакція на порушені умови утримання чи годівлі, що не дозволяють реалізувати природні потреби та поведінкові реакції свиней. Найбільш поширеними формами стереотипної поведінки є кусання ґрат клітки, захоплювання повітря ротом, риття підлоги, жування без корму та інші рухи. Покращення середовища утримання є ключовим для профілактики стереотипій і збереження добробуту тварин та їх потомства.

PECULIARITIES OF APPLICABILITY OF DOG BREEDS BEFORE GIARDIOSIS

Protyven R., postgraduate

Palii A., scientific supervisor, Doctor of Veterinary Sciences, Professor

National Scientific Center "Institute of Experimental and Clinical Veterinary Medicine"

Giardiosis is a parasitic disease that is associated with flagellated protozoa of the genus *Giardia*, which is widespread among many species of animals and people. Domestic dogs are most often diagnosed with the species *Giardia duodenalis*, which is a parasite of the small intestine, destroys inflammation and is most often accompanied by diarrhea, pain in the womb, anorexia and loss of vagi.

Many recent epidemiological studies have reported *G. duodenalis* infestations in dogs in various countries of the world, including Ukraine, where zoonotic genotypes A and B have been registered. It has been proven that stray dogs play a significant role in the transmission of giardiosis to humans, especially in countries with low levels of sanitary and hygienic culture of the population.

It appears that at the stage of dogs' responsiveness to giardiosis, there are many factors involved, such as: the state of the immune system, the genotype of *G. duodenalis*, the presence of concomitant gut-intestinal illnesses, the age of the animal, as well as They are of the same breed.

The aim of the work was to establish the indicators of invasions of decorative breeds of dogs as a cause of giardiosis. The robot was promoted to 2024–2025. in the minds of the veterinary clinic “ZooLux” (Kyiv). The method used to establish a diagnosis of giardiasis was a rapid test (VetExpert Rapid Giardia Ag, Poland), as well as the examination of a native smear from the feces of dogs. In total, 1538 dogs of 12 decorative breeds were studied, including: French Bulldog (n=383), Maltipoo (n=341), Spitz (n=172), Chihuahua (n=171), Toy poodle (n=134), Maltese (n=87), Pomeranian (n=79), Pug (n=61), Toy Terrier (n=34), Bichon Frize (n=31), Shih Tzu (n=24), Boston Ter'er (n=21). The indicators of extensiveness of giardiosic invasion were determined (EI, %).

The studies revealed that the average prevalence of giardiosis in dogs of decorative breeds was 30.0%, out of 1538 dogs in 462 animals were diagnosed with giardia. It was also revealed that in different breeds, the indicators of the extent of giardiosic invasions ranged from 12.5 to 44.9%. The dogs most susceptible to giardiasis were the French Bulldog (EI – 44.9%), Maltipoo (EI – 36.4%), Toy Poodle (EI – 33.6%) and Pomeranian Spitz (EI – 32.9%). Smaller indicators of the extent of giardiosic infestation were found in dogs of the Boston Terrier breed (EI – 28.6%), pug (EI – 26.2%) and Bichon Frize (EI – 22.6%). Previously, giardiosis was diagnosed in dogs of the Maltese breed (EI – 19.5%), Toy Terrier (EI – 14.7%) and Shih Tzu (EI – 12.5%).

The higher prevalence of giardiasis in purebred dogs living in cities compared to non-purebred dogs and those living in rural areas is evidenced by the results of studies by some authors. In particular, they found that the prevalence of giardiasis was significantly higher in dogs from kennels (50%), dogs from shelters (47.7%), and shepherd dogs (40.5%) than in domestic dogs from urban areas (34.1%) and domestic dogs from rural areas (16.8%).

Also, in the territory of Kyiv, dogs of decorative breeds are quite susceptible to giardiasis, and the indicators of the extensiveness of giardiasis infection can reach 44.9%. The results of the investigation allow us to effectively carry out preventive and diagnostic tests for giardiasis in dogs with respect to their breed tolerance.

УДК 636.7.09:547.992:616-00

ВПЛИВ ГУМІНОВИХ РЕЧОВИН НА РЕНТГЕНОЛОГІЧНІ ТА ЕЛЕКТРОКАРДІОГРАФІЧНІ ПОКАЗНИКИ У СОБАК ІЗ МІКСОМАТОЗНОЮ ДЕГЕНЕРАЦІЄЮ МІТРАЛЬНОГО КЛАПАНА

Римський В. В., аспірант кафедри фізіології, біохімії тварин та лабораторної діагностики

Недзвецкий В. С., науковий керівник, професор

Дніпровський державний аграрно-економічний університет, м. Дніпро

Міксоматозна дегенерація мітрального клапана (МДМК) є найпоширенішим набутий клапанним захворюванням у собак, що призводить до хронічної серцевої недостатності. Стандартна терапія (пімобендан, ІАПФ, діуретики, антагоністи альдостерону) дозволяє стабілізувати стан, однак практично не впливає на оксидативний стрес і ремоделювання серця. Перспективним додатковим засобом є гумінові речовини, відомі своїми антиоксидантними властивостями.

Мета дослідження – оцінити вплив гумінових речовин у складі комплексної терапії на рентгенологічні та електрокардіографічні показники у собак із МДМК стадії С.

У дослідженні використано 18 собак, розподілених на 3 групи: контроль (здорові, n=6), стандартна терапія (СТ, n=6), стандартна терапія + гумінові речовини (СТГ, n=6). Препарат «Гумілід» призначали у дозі 10 мг/кг 1 раз на добу протягом 21 діб. Рентгенологічну оцінку проводили за показниками VHS та VLAS, стан легень оцінювали напівкількісно. ЕКГ записували у стандартних та підсиленних відведеннях.

Рентгенологічні дослідження підтвердили наявність кардіомегалії та застійних явищ у легенях у собак з МДМК. На тлі лікування у групі СТ спостерігалася позитивна динаміка у вигляді зменшення розмірів серця та покращення легеневого кровообігу. Додавання гумінових речовин (СТГ) супроводжувалося більш вираженим зниженням VHS (на 10,0%, $P<0,05$) та VLAS (на 17,6%, $P<0,05$) у порівнянні з групою СТ. ЕКГ-аналіз не виявив достовірних змін електрофізіологічних характеристик серця між групами.

Додавання гумінових речовин до стандартної терапії собак із МДМК сприяє більш вираженому зменшенню дилатації лівого передсердя та показників кардіомегалії. Достовірного впливу на електрокардіографічні параметри у даному дослідженні не виявлено. Результати свідчать про доцільність подальших досліджень на більшій вибірці тварин та з довшою тривалістю спостереження.

УДК 636.09:611.018.4:616-089.23:617.3

ІНЖЕНЕРІЯ КІСТКОВОЇ ТКАНИНИ БІОАКТИВНОЮ КЕРАМІКОЮ ТА КЛІНІЧНІ АСПЕКТИ ЇЇ ВИКОРИСТАННЯ У ВЕТЕРИНАРНІЙ ОРТОПЕДІЇ

Рубленко М. В.¹, академік НААН

Чемеровський В. О.¹, доктор філософії

Шевченко С. М.¹, доктор філософії

Тодосюк Т. П.¹ доктор філософії

Ульянчич Н. В.², кандидат технічних наук

Фірстов С. О.², академік НАН

Коломієць В. В.², молодший науковий співробітник

¹*Білоцерківський національний аграрний університет, м. Біла Церква*

²*Інститут проблем матеріалознавства ім. І.М. Францевича, м. Київ*

Як у людини, так і у домашніх тварин, чітко вирізняються нозологічні групи патології скелетної системи, які можна об'єднати за етіологічними, біомеханічними і патогенетичними ознаками в рамках концепції «Єдине здоров'я». До них відносяться сегментарні кісткові дефекти критичних розмірів, остеопорозні переломи, бойові травми скелету, кісткові неоплазії, дегенеративно-дистрофічні ураження суглобів, що потребують ендопротезування, кісткові інфекції та проблеми щелепо-лицьової хірургії. При цьому втрачається репаративний потенціал кісткової тканини внаслідок дефіциту остеокондуктивності, порушень локальної гемодинаміки і мікроциркуляції, дисбалансу в процесі ремоделювання кістки що потребує остеозаміщення ауто-, алло-, чи ксенотрансплантатами.

Серед аллопластичних остеозаміщувальних матеріалів з різними ступенями біодеградації, біосумісності, osteointegraції, остеокондуктивності, біомеханічної міцності, osteoімунореактивності, адгезивності та пористості, стабільності розмірів і асептичності найбільш перспективною виявилася кальцій-фосфатна кераміка.

Проведені серії досліджень з до клінічного і клінічного обґрунтування остеозаміщення кальцій-фосфатною керамікою з різними фізико-хімічними властивостями (стехіо- і нестехіо метрична, адсорбція, пористість, гранули і блоки, наноструктурність, температура відпалення, легування, Si, Ge, Ag) у складі гідроксиапатиту, α - чи β - трикальційфосфату в кролів, собак, овець за кісткових дефектів у тому числі критичних розмірів, осколкових і остеопорозних

переломів з використанням клінічних, рентгенологічних, макро- і гістоморфологічних, гематологічних, біохімічних та імунологічних методів.

Гістоморфологічно остеозаміщення модифікованою кальцій-фосфатною керамікою характеризується: помірною та короткою в часі запально-резорбтивною і хондроїдною реакціями; ранньою остеобластичною реакцією; раннім та інтенсивним неоангіогенезом із формуванням елементів пластинчастої кістки; поступовою біодеградацією кераміки та її заміщення новоутвореними остеонами; вираженою остеointegraцією регенерату в материнську кістку.

Патогенетичні ефекти остеозаміщення кальцій-фосфатними матеріалами, легованими Si чи Ge або в комбінації з PRP-матеріалами наступні: помірна фаза запальної остеорезорбції; посилення ендотеліальної функції; посилення антикоагулянтного потенціалу крові; урівноважений перебіг гострофазної та остеоімунологічної реакцій; індукція ранньої остеобластичної реакції; посилена оксигенація кісткового регенерату; інтенсивний перерозподіл Ca і P в межах кісткової системи.

Отже, розроблено і клінічно апробовано використання кальцій-фосфатної кераміки для остеозаміщення кісткових дефектів критичних розмірів.

УДК 636.7.09:616.42

МОРФОЛОГІЧНІ ОСОБЛИВОСТІ ІНДОЛЕНТНОЇ В-КЛІТИННОЇ ЛІМФОМИ СОБАК

Самойлюк В. В., кандидат ветеринарних наук, доцент
Самойлюк Г. В., лікарка ветеринарної медицини
Писарева В. В., здобувачка вищої освіти

Дніпровський державний аграрно-економічний університет, м. Дніпро

Лімфома собак останнім часом набуває все більшого поширення. Диференціальна діагностика цього онкологічного захворювання є досить складним завданням. Велике значення у цьому процесі має гістологічне дослідження, шляхом проведення якого виявили певні морфологічні особливості різних форм лімфоми собак. Зокрема, за індолентної нодальної В-клітинної лімфоми з низькою мітотичною активністю гістологічна картина, що спостерігалася під час малого збільшення оптики відповідала досить великому субепітеліальному вогнищу, що мало солідну, мономорфну будову.

Детальний розгляд гістологічних препаратів дозволив також з'ясувати, що імунобласти не утворюють солідних скупчень і полів. Даний факт дозволяє виключити трансформацію пухлини у великоклітинну В-лімфому.

Встановлено, що клітинний матеріал пухлини відрізняється малими та середніми розмірами, що визначало схожість із центроцитами та центробластами гермінативних центрів лімфатичних вузлів. Клітини, подібні до центроцитів, відрізняються малими, рідше – середніми розмірами. Цитоплазма мізерна або помірна, блідо забарвлена, амфотільна. Ядра клітин неправильно-овальні, іноді незграбної або витягнутої форми. Ще рідше зустрічаються округлі та розщеплені

форми. Хроматин дисперсний. Нуклеоли поодинокі, дрібні, базофільні, орієнтовані центрально. Часто не візуалізувалися. Мітози зустрічалися досить рідко (+/-). Клітини, що мали схожість з центробластами, відрізнялися переважно середніми розмірами. Цитоплазма мізерна або помірна, але базофільна. Ядра округлої або овальної форми, інколи мали зазубрені контури. Хроматин тонкодисперсний, везикулярний. Кількість нуклеол в окремих випадках могла досягати 2 або 3. Вони базофільні, орієнтовані периферично і візуалізувалися частіше у порівнянні з попереднім варіантом.

Серед присутніх клітинних популяцій могли виявлятися поодинокі, дифузно розсіяні імунобласти, які ідентифікувалися завдяки більшим розмірам і помірному гіперхроматозу ядра. Також встановлено, що в даному випадку ріст пухлинних клітин характеризувався формуванням неопластичних фолікулів (нодулів), що частіше відбувалося у маргінальній зоні навколо реактивних лімфоїдних фолікулів ззовні від мантийної зони. В окремих локусах гістологічного препарату помітно, що поля неопластичних клітин зливаються одне з одним, що призводить до часткового витіснення лімфоїдних попередніх фолікулів.

Таким чином, індолентна нодальна В-клітинна лімфома з низькою мітотичною активністю має певні критерії гістологічної діагностики, що можуть бути використані для постановки диференціального діагнозу.

УДК 636.7.09:616-089

ХІРУРГІЧНА КОРЕКЦІЯ БРАХІОЦЕФАЛІЧНОГО СИНДРОМУ У СОБАК

Семеняк К. В., студент 4 курсу факультету ветеринарної медицини
Горкава І. М., доктор філософії, асистент

*Національний університет біоресурсів і природокористування України,
м. Київ*

Брахіоцефалічний синдром (БЦС) – це комплекс клінічних ознак, що виникає внаслідок анатомічних змін у брахіоцефалічних порід собак і котів. Він включає в себе ряд патологій, які можна розділити на первинні й вторинні.

Під первинними патологіями розуміється: звуження ніздрів, масивне, видовжене м'яке піднебіння, гіпоплазія трахеї. Ці зміни сприяють підвищенню негативного тиску у верхніх дихальних шляхах, що може призводити до вторинних патологій: вивертання гортанних мішечків, збільшення мигдалин, набряк м'якого піднебіння та глотки, колапс гортані й трахеї.

Типовими клінічними ознаками БЦС є утруднене і гучне дихання (інспіраторна задишка), порушення терморегуляції, погана переносимість фізичних навантажень.

Хірургічна корекція вищезгаданих патологій виконується в такому порядку: 1) стеноз ніздрів; 2) видовжене м'яке піднебіння; 3) вивернуті гортанні мішечки; 4) вивернуті мигдалини.

Стенорі ніздрів легко коригуються за допомогою техніки клиноподібної резекції або лазерної абляції. Бажанішим є перший метод, оскільки забезпечує краще загоснення і косметичний ефект, якщо клиноподібна резекція неможлива через малий розмір ніздрів, найкращі результати досягаються шляхом проведення ринопластики за допомогою лазерної абляції. Резекцію м'якого піднебіння, або стафілектومیю, можна виконати за допомогою традиційного методу гострої резекції, тонкого електрокоагулятора або CO₂ - лазера. Після проведення гострої резекції на м'яке піднебіння зазвичай накладають безперервний шов ниткою, що росмоктується, при використанні лазера або електрокоагуляції накладання швів, як правило, не потрібне.

Вивернуті гортанні мішечки можна видалити, розрізавши їх ножицями Метценбаума, лезом №15 або, у собак великих порід, CO₂-лазером. Кровотеча зазвичай мінімальна і накладання швів не потрібне.

Вивернуті піднебінні мигдалики можна видалити за допомогою CO₂ - лазера, електрокоагуляції або гострої резекції, однак, якщо первинні фактори БЦС можна усунути, тонзилектомія може бути не показана, особливо якщо мигдалики повертаються до свого нормального положення. Видалення пропонується, коли мигдалики виразно виступають в ротоглотку, маюь хронічне запалення або є інфікованими.

Підсумок: ці процедури слід виконувати якомога раніше, щоб запобігти прогресуванню до вторинних змін, пов'язаних із БЦС, тим самим покращуючи якість життя тварин із БЦС. Ці методи рекомендуються, оскільки є відносно простими та дають бажані результати.

УДК 636.8.09:616-089

ДІАГНОСТИЧНІ КРИТЕРІЇ ОБСТРУКЦІЇ УРЕТРИ НА ТЛІ СЕЧОКАМ'ЯНОЇ ХВОРОБИ У КОТА В УМОВАХ ВЕТЕРИНАРНОЇ КЛІНІКИ «ЗООДАР», М. ДНІПРО

Семьонов О. В., кандидат ветеринарних наук, доцент
Шкваря М. М., кандидат ветеринарних наук, доцент
Тішкіна Н. М., кандидат ветеринарних наук, доцентка
Житнік К. О., студент 5 курсу, факультет ветеринарної медицини

Дніпровський державний аграрно-економічний університет, м. Дніпро

Обструкція уретри на тлі сечокам'яної хвороби у котів є одна з поширених патологій. Цей стан потребує невідкладної діагностики та кваліфікованої ветеринарної допомоги, адже затримка сечі може призвести до тяжких порушень функції нирок, інтоксикації організму. Важливо не тільки впроваджувати новітні комплексні напрями лікування, але оцінювати їх ефективність у практичних умовах ветеринарних клінік, зокрема таких як клініка «ЗооДар», м.Дніпро.

За результатами УЗД черевної та сечостатевої системи встановлено, значне переповнення сечового міхура, що підтверджує клінічну картину обструкції уретри. Товщина стінки сечового міхура становила 1,5 мм, розміри сечового 5,41

см×3,50 см, стінка однорідна, гладенька. В порожнині міхура візуалізувалася велика кількість осаду у вигляді ехогенних зважених часток. Ці зміни характерні для кристалурії або дрібних мінеральних включень, що можуть бути як попередниками уролітіазу так і ускладненням. Нирки симетричні, контури чіткі, структура корково-мозкової речовини збережена, ниркові миски не розширені - ознак гідронефрозу чи нефролітіазу не виявлено. Сечоводи на момент дослідження не візуалізувались.

Позитивна реакція на білок в сечі вказує на протеїнурію, що характеризує запальний процес у сечовому міхурі. Наявність гемоглобіну, та значної кількості еритроцитів, лейкоцитів є типовими ознаками циститу, уретриту, а також травматизації слизової оболонки сечовивідних шляхів на тлі проходження струвітів.

УДК 636.8:636.09:616-002:616.36:616.351:616.34

КОТЯЧИЙ ТРІАДИТ ЯК МОДЕЛЬ МУЛЬТИСИСТЕМНОГО ЗАПАЛЬНОГО ПРОЦЕСУ

Слюсаренко В. Д., студентка 2 курсу факультету ветеринарної медицини

Слюсаренко Д. В., науковий керівник, доктор ветеринарних наук, професор

Державний біотехнологічний університет, м. Харків

Тріадит у котів є складним синдромом, що поєднує одночасне ураження трьох органів – печінки, підшлункової залози та кишечника. Цей стан включає холангіт або холангіогепатит, панкреатит та запальне захворювання кишечника. У ветеринарній медицині тріадит вважається унікальним явищем для котів, оскільки саме в них анатомічна будова загальної жовчної протоки та панкреатичного протоку, які зливаються перед входом у дванадцятипалу кишку, створює передумови для ретроградної інфекції. Це пояснює високу частоту одночасного запалення печінки та підшлункової залози.

Етіологія тріадиту є багатофакторною і до кінця не з'ясованою. Холангіогепатит часто розвивається внаслідок проникнення бактерій у жовчні протоки. Панкреатит у більшості випадків у котів стерильний, але висловлюється гіпотеза, що бактеріальні антигени або продукти запалення кишечника можуть провокувати його розвиток. Запальне захворювання кишечника, своєю чергою, вважається наслідком імунної дисфункції у відповідь на харчові або інфекційні антигени. Відомо також, що ураження цих трьох систем може мати вторинні ускладнення, серед яких одне з найчастіших – жировий гепатоз.

Клінічна картина тріадиту є неспецифічною, що значно ускладнює діагностику. Найчастіше власники котів відзначають анорексію, втрату ваги, млявість, періодичне блювання та діарею. При огляді можуть виявлятися жовтяниця, болючість у животі, зневоднення та поганий стан шерсті. Лабораторні дослідження демонструють підвищення печінкових ферментів, гіпербілірубінемію, нейтрофілію, нерегенеративну анемію та зниження рівня кобаламіну. Ультразвукова діагностика дозволяє виявити потовщення стінок

кишечника, зміни ехогенності печінки та підшлункової залози, але нормальні результати УЗД не виключають хворобу. Золотим стандартом залишаються біопсії печінки, підшлункової залози та кишечника, хоча вони не завжди є практично можливими через інвазивність.

Лікування тріадиту є складним і багатокомпонентним, воно залежить від ступеня ураження кожного органу. Базовими є підтримуюча терапія, інфузії при дегідратації, контроль болю та нудоти, а також нутритивна підтримка. При бактеріальних формах холангіту важливим є призначення антибіотиків, зокрема амоксициліну-клавуланату, іноді у поєднанні з метронідазолом. Для зменшення запалення застосовуються кортикостероїди, серед яких найчастіше використовується преднізолон. При важких випадках може додатково призначатися хлорамбуцил. Для корекції дефіциту вітаміну В₁₂ проводяться регулярні ін'єкції кобаламіну, що також покращує загальну відповідь на терапію.

Додаткове значення мають нутрицевтики, такі як S-аденозилметіонін та силібінін, які підвищують рівень антиоксидантів у печінці. Важливим напрямком є дієтотерапія. Обмеження жиру при панкреатиті у котів є дискусійним, на відміну від собак, і в більшості випадків радять уникати надмірного, але не проводити суворе обмеження. При відмові від їжі більш ніж на три дні рекомендується встановлення зондового годування.

Прогноз при тріадиті є обережним і значною мірою залежить від своєчасності діагностики та адекватності терапії. Гострі бактеріальні форми холангіту часто піддаються лікуванню антибіотиками, але хронічні запальні процеси у печінці, кишечнику та підшлунковій залозі мають рецидивуючий перебіг. Багато котів потребують довготривалої підтримуючої терапії. У випадках розвитку жирової дистрофії печінки чи тяжкого панкреатиту прогноз погіршується.

Синдром тріадиту у котів є складним викликом для ветеринарних лікарів через багатофакторність, хронічність перебігу та необхідність комплексної діагностики і лікування. Дослідження продовжуються у напрямку встановлення точних причин, розробки більш ефективних діагностичних методів і вдосконалення терапевтичних стратегій. Незважаючи на труднощі, при належному догляді та правильному підборі лікування багато тварин можуть жити довгі роки з прийнятною якістю життя.

СЕДАЦІЯ І АНАЛЬГЕЗІЯ КОТІВ З ОРТОПЕДИЧНОЮ ПАТОЛОГІЄЮ В КЛІНІКАХ УКРАЇНИ

Солонін П. К., кандидат ветеринарних наук, доцент
Куліда М. А., кандидат ветеринарних наук, доцент

*Національний університет біоресурсів і природокористування України,
м. Київ*

Оцінка болю у котів є темою актуальною і надзвичайно складною, оскільки явні ознаки можуть бути ледь помітними. В дослідженні лише одному з 10 котів було надано будь-яке знеболення після операції. Оцінку болю найкраще проводити суб'єктивно, навченим спостерігачем, на основі спостереження та взаємодії з використанням бальної оцінки за шкалою ВЕАР. Коти, які відчують біль, зазвичай стають неактивними, сидять у задній частині клітки та уникають взаємодії з людиною. Вони схильні обурюватися або уникають дотику та можуть проявляти ознаки агресії. Іноді кіт буде активно метушитися по клітці, реакція, яка частіше спостерігається у молодих тварин.

Знеболювальні та седативні препарати слід вводити для підвищення комфорту та зменшення стресу у всіх котів з переломами, при цьому слід ретельно контролювати серцево-судинний стан kota.

Превентивна анальгезія є кращою для контролю болю у котів, яким запланована операція. Це дає змогу не тільки краще комунікувати з твариною, но і запобігає так званому «запаленню», що є сенсibiliзацією центральної нервової системи від аферентних ноцицептивних стимулів. Застосовується збалансована (мультимодальна) анальгезія та седация. Це передбачає одночасне введення двох або більше препаратів для досягнення синергетичного ефекту, зменшення дозування препаратів та мінімізації ускладнень.

Багато препаратів, із тих що є на ринку України можна вводити системно для забезпечення седации та анальгезії у котів, включаючи опіодні препарати, $\alpha 2$ -адренергічні агоністи та нестероїдні протизапальні препарати (НПЗП).

Мультимодальна анальгезія зазвичай досягається шляхом введення опіоїду та НПЗП, хоча слід також розглянути використання місцевої та епідуральної анальгезії.

Опіоїди такі як буторфанол та налбуфін підходять для контролю помірною та сильного болю. Вони мають швидкий початок дії і блокують центральну сенсibiliзацію та вегетативні реакції на операцію, але діють не більше 6 годин. НПЗП (мелоксікам, нефопам, мефенамінова кислота, робенакоксиб, карпрофен, кетопрофен) підходять для контролю легкого та помірною болю. Вони мають повільніший початок дії, ніж опіоїди, діють тривало, зменшують периферичну больову сенсibiliзацію та мають тривалий протизапальний ефект у місці операції.

З препаратів інших груп заслуговує уваги - габапентин, є клінічно ефективним, як седативний і нейропатичний анальгетик у котів та рослинний

препарат евексія. Ці препарати мають менший аналгетичний ефект але можуть застосовуватись більш тривало і у котів що мають супутню патологію сечостатевої системи і печінки.

Седативні препарати необхідно вводити стресовим, агресивним котам, які не переносять маніпуляції або не переносять обмеження чи пов'язки. Седация часто потрібна під час рентгенографії та процедур перев'язування. Габапентин та ацепромазин самостійно інколи не дуже ефективні, і зазвичай перевага надається комбінаціям препаратів. Ацепромазин у поєднанні з опіоїдом забезпечить легку або помірну седацию, і ця комбінація часто використовується для премедикації. Агоністи альфа-2, такі як медетомідин і ксилазин, що використовуються окремо, мають побічний вплив на серцево-легеневу функцію та використовуються лише для здорових пацієнтів. Додавання опіоїдного агента до агоніста альфа-2 може зменшити деякі з цих побічних ефектів.

Кетамін або комбінований препарат Телазол (Золетіл) у поєднанні з ацепромазином забезпечує ефективний седативний ефект, і низькі дози цієї комбінації підходять для дуже хворих кішок.

При важких травматичних пошкодження опорно рухового апарату у кішок також рекомендовано застосування епідуральної анестезії із застосуванням пролонгованих анестетиків – бупівокаїну, ропівокаїну в поєднанні з буторфанолом, що забезпечує ефективну аналгезію на задніх кінцівках до 24 годин.

Превентивне епідуральне введення буторфанолу з бупівокаїном дає кращий контроль післяопераційного болю у тварин з переломами, ніж повторні ін'єкції буторфанолу та кетопрофену.

Протипоказання до епідуральної аналгезії включають переломи та вивихи грудно-поперекового та попереково-крижового відділів хребта.

Часто під час проведення операції та в ранньому післяопераційному періоді застосовують внутрішньовенну інфузію з постійною швидкістю налбуфіну, буторфанолу, лідокаїну.

Аналгетики також необхідно вводити під час відновлення після анестезії. Для післяопераційного знеболення перевагу надають препаратам з більш тривалою дією. Знеболювальні та седативні препарати продовжують застосовуватися за необхідності під час загоєння перелому, хоча багато котів почуваються цілком комфортно через кілька днів, і дозу ліків можна зменшити або припинити. НПЗЗ слід застосовувати з обережністю у кішок, як правило не більше 3 днів.

МОРФОЛОГІЯ ПІДНИЖНЬОЩЕЛЕПНОЇ СЛИННОЇ ЗАЛОЗИ СОБАКИ

Стегней Ж. Г., кандидат ветеринарних наук, доцент
Гуркайло В. С., здобувач вищої освіти

*Національний університет біоресурсів і природокористування України,
м. Київ*

Травлення є фізіологічним процесом, завдяки якому поживні речовини корму із складних хімічних сполук перетворюються на прості для засвоєння організмом. Важлива роль у травленні належить слинним залозам. Слина сприяє розм'якшенню корму, полегшує формування і проковтування кормової грудки, має бактерицидні і дезінфікуючі властивості. Наявність ферментів забезпечує первинну хімічну обробку корму.

Досліджували піднижньощелепну слинну залозу безпородних собак (n=3). Для досліджень використовували навчальний і науковий матеріал кафедри біоморфології хребетних ім. акад. В.Г. Касьяненка. При проведенні досліджень використовували комплекс макро- і мікроскопічних методів (Горальський Л.П., Хомич В.Т., Кононський О.І., 2011). Гістозрізи досліджували використовуючи світловий мікроскоп Olympus.

Проведеними дослідженнями підтверджено, що піднижньощелепна слинна залоза розташована вентрально від привушної слинної залози і частково прикрита нею. Вона є найбільшою застінною слинною залозою. Її вивідна протока починається на медіальній поверхні, прямує в міжщелепному просторі і відкривається на під'язиковій бородавці (Вольмерхаус Б., Фревейн И. 2003). Піднижньощелепна залоза є складною, альвеолярно-трубчастою, розгалуженою, серозно-слизистою, мерокриновою та утворена стромою і паренхімою. Строма утворена пухкою волокнистою сполучною тканиною та представлена капсулою і перегородками, що ділять залозу на часточки. У стромі розміщені кровоносні та лімфатичні судини, нервові волокна і міжчасточкові вивідні протоки. У часточках розташовані секреторні відділи і внутрішньочасточкові вставні і посмуговані вивідні протоки. Навколо складових часточок містяться тонкі прошарки пухкої волокнистої сполучної тканини з мікроциркуляторні судини. Секреторні відділи досліджуваної залози можуть бути серозні змішані.

Серозні відділи утворені сероцитами і міоепітеліоцитами, які розташовані на базальній мембрані. Сероцити мають конічну форму і базофільну цитоплазму. Їх основа розширена, а верхівка має конічну форму. Ядро кулясте і розташоване в центрі клітини. Міоепітеліоцити прилягають до сероцитів з боку їх основ. Це відросчасті клітини, у цитоплазмі яких є скоротливі структури. Скорочення міоепітеліоцитів сприяє виведенню секрету із секреторних відділів у протоки. Серозних відділів у залозі найбільше. Змішані секреторні відділи утворені мукоцитами, сероцитами та міоепітеліоцитами, що оточені базальною мембраною. Мукоцити розташовані ближче до просвіту секреторного відділу.

Вони великі, конічної форми з широкою основою. Цитоплазма світла, містить багато гранул слизового секрету. Ядро мікроцитів при накопиченні секрету розміщується у базальній частині клітини і стає плоским. Сероцити мають полігональну форму і прилягають до основ мукоцитів. Мають центрально розміщене ядро і базофільну цитоплазму. Міоепітеліоцити розміщуються під сероцитами на базальній мембрані. Їх скорочення сприяє виділенню секрету.

Система проток залози починається вставними протоками, стінка яких утворена шаром кубічних епітеліоцитів, до яких прилягають міоепітеліоцити на базальній мембрані. Посмуговані протоки мають дещо більший діаметр. Їх стінка утворена циліндричними епітеліоцитами на базальній мембрані. Епітеліоцити мають ацидофільну цитоплазму і базальну посмугованість. Посмуговані протоки зливаються і дають початок міжчасточковим протокам, стінка яких утворена двошаровим призматичним епітелієм. Міжчасткові вивідні протоки зливаються і утворюють головну протоку.

УДК 619:591.8:612.438.636.598

МОРФОЛОГІЧНІ ОСОБЛИВОСТІ ТИМУСА ГУСЕЙ

Стегней Ж. Г., кандидат ветеринарних наук, доцент

*Національний університет біоресурсів і природокористування України,
м. Київ*

Тимус (thymus, вилочкова, зобна залоза) у птахів і ссавців є центральним органом кровотворення та імуногенезу, у якому розвиваються Т-лімфоцити, синтезуються біологічно активні речовини, які впливають на розвиток лімфоцитів та їх диференціацію в ефекторні клітини і ріст тварин, а також знижують рівень кальцію і цукру в крові. За сучасними даними тимус (вилочкова, зобна залоза) належить до центральних органів кровотворення та імунного захисту. В ньому утворюються Т-лімфоцити, ефекторні клітини яких забезпечують клітинний імунітет та сприяють розвитку і прояву гуморального імунітету (Ройт А. 1991). Тимус орган, якому властива рання закладка, початок функціонування у пренатальному періоді онтогенезу і рання інволюція. З віком настає вікова інволюція, яка супроводжується зменшенням площі паренхіми і збільшенням сполучнотканинної стромы. Внаслідок дії на організм несприятливих чинників в тимусі розвивається акцидентальна інволюція, яка супроводжується зменшенням маси, внаслідок міграції лімфоцитів на периферію по судинам. Після припинення дії чинника функція і маса тимуса відновлюються (Кривутенко О.І., 1984; Ю.І.).

Матеріал для дослідження відбирали від свійської гуски віком 5 місяців (n=3). Для досліджень використовували науковий матеріал кафедри біоморфології хребетних ім. акад. В.Г. Касьяненка. При проведенні досліджень використовували комплекс макро- і мікроскопічних методів (Горальський Л.П., Хомич В.Т., Кононський О.І., 2011). Гістозрізи досліджували використовуючи світловий мікроскоп Olympus.

Макроскопічними результатами досліджень підтверджено, що тимус гусей утворений ізольованими 4-6 частками, які розташовані під поверхневою фасцією краніально на рівні 8-12 шийних хребців, а каудально – на рівні плечових суглобів, де він межує з міжключичним повітроносним мішком (Клименко О.М., 2003). У грудочеревну порожнину тимус гусей не заходить. Частки тимуса переважно овальні, приплюснuto-овальні, серцевидні, богоподібні. Тимус гусей є паренхіматозним органом, який утворений стромою і паренхімою.

Частки тимуса з'єднані прошарками пухкої сполучної волокнистої тканини, між якими розташовані кровоносні судини. Тимус гусей має світло-рожевий колір і м'яку консистенцію. Кожна частка має сполучнотканинну капсулу, від якої відходять трабекули, що поділяють частки на часточки. Строма утворена пухкою волокнистою сполучною тканиною. Вона представлена капсулою, яка вкриває частки зовні і трабекулами, що поділяють частки на часточки. Структурно-функціональною одиницею тимуса є часточка. Між часточками у прошарках пухкої волокнистої сполучної тканини проходять міжчасточкові кровоносні судини і нерви. Деякі часточки не повністю відокремлюються одна від одної.

Паренхіма часточок утворена видозміненою епітеліальною тканиною, клітини якої мають довгі відростки. Клітини паренхіми з'єднуються відростками і формують сітку, між петлями якої знаходяться лімфоцити на різних стадіях розвитку. В паренхімі тимуса, крім епітеліоретикулоцитів і клітин лімфоїдного ряду, знаходяться макрофаги, стовбурові клітини крові і поодинокі ендокриноцити.

Часточки тимуса утворені кірковою і мозковою речовиною. Кіркова речовина розташована на периферії і зафарбовується більш інтенсивно завдяки наявності більшої кількості лімфоцитів. Процес утворення Т-лімфоцитів у кірковій речовині часточок є антигенонезалежним. Це забезпечується гематотимусним бар'єром, який утворений стінкою кровоносних капілярів і шаром відросчастих епітеліоцитів, що контактують з базальною мембраною. Мозкова речовина розташована в центрі часточки, містить менше лімфоцитів та має світліше забарвлення. Епітеліальний остов диференціюється чіткіше, а епітеліоретикулоцити тут численні. Лімфоцити у мозковій речовині не утворюються, тут відбувається їх рециркуляція. Гематотимусний бар'єр відсутній. Тільця мозкової речовини часточок тимуса гусей мають вигляд округлених утворень, які зафарбовуються оксифільно. Вони утворені епітеліальними клітинами в стадії розпаду. Їх кількість не більше 1-2 у часточці. Зрілі лімфоцити з тимуса мігрують через стінку посткапілярних венул з високим ендотелієм.

ДО ПИТАННЯ БІОМОРФОЛОГІЇ ДОРСАЛЬНИХ М'ЯЗІВ ШИЇ МУСКУСНОЇ КАЧКИ (*Cairina moschata*)

Стегней М. М., кандидат ветеринарних наук, доцент кафедри
біоморфології хребетних ім. акад. В. Г. Касьяненка

*Національний університет біоресурсів і природокористування України,
м. Київ*

Качка мускусної породи або індокачка широко розповсюджена, використовується для розведення в Україні і користується популярністю серед заводчиків через невибагливість у вирощуванні та догляді.

Матеріалом дослідження послужили дорсальні м'язи шиї мускусної качки ♂ (n=3). При виконанні роботи використовували морфометричні методи.

М'язова система мускусної качки сильно диференційована. Найбільші м'язи – грудні, що опускають крило. М'язи шиї за літературними даними чисельні і поділяються на короткі і довгі.

Короткі м'язи шиї в основному діють на голову і забезпечують її рухи відносно шиї, а також забезпечують рухи шийних хребців між собою, зокрема багатороздільний м'яз розміщений латерально від найдовшого м'яза шиї та дорсально від міжпоперечного м'яза шиї. До м'язів, що забезпечують рухи голови належать: пластироподібний м'яз голови, прямий дорсальний м'яз голови і прямий латеральний м'яз голови. Пластироподібний м'яз плоский, розміщений на дорсо-латеральній поверхні перших чотирьох шийних хребців. Медіальними ніжками м'яз додатково кріпиться на поперечному відростку третього шийного хребця і закінчується на потиличному гребені;

Довгі м'язи шиї краще розвинуті і забезпечують рухи шиї відносно тулуба, і здійснюють різні маніпуляції шиї: пошук їжі, поїдання корму, ловля здобичі тощо. Довгі м'язи шиї розміщені більш поверхнево і з'єднують між собою віддалені кісткові сегменти. Найбільш поверхнево розміщений двочеревцевий м'яз шиї, на якому виділяються два черевця: краніальне коротше – $25,6 \pm 3$ мм, прикрите пластироподібним м'язом і каудальне довше – $93,2 \pm 3$ мм, які з'єднані між собою тонким сухожилком довжиною $111,7 \pm 3$ мм. М'яз починається загальним сухожилком з глибше розміщеним довгим м'язом шиї на дорсальному краю дорсальних остистих відростків з 2-го по 5-ий грудних хребців і закінчується на потиличному гребені.

Довгий м'яз шиї починається загальним сухожилком з двочеревцевим м'язом шиї на дорсо-латеральному краю остистих відростків грудних хребців з 2-го по 5-ий. Краніально м'яз розділяється на ряд ніжок: Довга ніжка на рівні 7-го шийного хребця переходить у міцний, рівномірної ширини і товщини сухожилок. Довга ніжка прикрита двочеревцевим м'язом і закінчується на каудальному краю дужки другого шийного хребця. На рівні 6-го-5-го шийних хребців її сухожилок проходить між латерально розміщеним комплексним м'язом і медіально розміщеним – напівостистим м'язом. Решта 7 ніжок кріпляться на

дорсальній поверхні дужок хребців від 8-7-го і до останнього шийних хребців. Відповідно довжина ніжок зменшується у каудальному напрямку від 85 мм до 11 мм.

Напівостистий м'яз шиї починається від остистого відростка 3-го шийного хребця, на рівні 6-го шийного хребця розділяється на чотири ніжки, які закінчуються в основі остистих відростків на дужках хребців з 7 по 9 шийні хребці, а остання, четверта ніжка закінчується на кінці остистого відростка 10-го шийного хребця.

Над остистими відростками 10-16 шийних хребців розміщений остистий м'яз шиї. Це тонкий, сплюснутий з боків стрічкоподібний м'яз, який замінює надостисту зв'язку інших птахів. Довжина м'яза становить 58 ± 3 мм.

На нашу думку двочеревцевий м'яз і довгий м'яз шиї представляють один м'яз – найдовший м'яз хребта, який поділяється на найдовший м'яз голови (двочеревцевий) і найдовший м'яз шиї. Крім того у мускусної качки виділяється ще остистий м'яз шиї.

УДК 636.1.09:591.478

КОПИТО КОНЯ: МОРФОФУНКЦІОНАЛЬНІ ОСОБЛИВОСТІ ТА ПАТОГЕНЕЗ ЛАМІНІТУ

Студіград К. В., студентка 2 курсу факультету ветеринарної медицини
Мазуркевич Т. А., доктор ветеринарних наук, професор кафедри біоморфології хребетних ім. В. Г. Касьяненка

*Національний університет біоресурсів і природокористування України,
м. Київ*

Здоров'я копит коня має визначальне значення для його працездатності, благополуччя та довголіття. Саме копита сприймають основне навантаження під час руху, амортизують удари та захищають м'які тканини кінцівки. Будь-які порушення їхньої структури призводять до зниження фізичної активності, хронічного болю й значних економічних збитків у конярстві. За даними сучасних досліджень, ламініт входить до трійки найпоширеніших причин втрати працездатності та вибракування коней у світі (Patterson-Kane J.C., et al., 2018.). Актуальність вивчення проблеми зумовлена тим, що ламініт є поліетіологічним захворюванням, яке відображає як локальні порушення в копиті, так і системні патології організму. Своєчасне виявлення змін у структурі копита та розуміння патогенезу ламініту відкриває перспективи для удосконалення профілактики й терапії цієї тяжкої патології.

Метою роботи було узагальнити дані щодо морфофункціональної організації копита коня та проаналізувати сучасні уявлення про етіологію, патогенез і клінічні прояви ламініту.

Копито коня є складною роговою капсулою, що оточує дистальну фалангу (P3). У його структурі виділяють рогову стінку, подошву, жабку та білу лінію

(Dyce K.M., et al., 2010). Рогова стінка складається з трьох шарів: глазури, захисного шару та листочкоподібного шару. Вони формуються різними ділянками основи шкіри стінки копита й забезпечують міцність, еластичність та відновлюваність копитного рогу (Pollitt C.C., 2010). Особливу роль відіграє листочкоподібний шар основи шкіри стінки копита, утворений первинними і вторинними листочками. Сукупність цих структур створює площу контакту до 2 м², що забезпечує надійне прикріплення дистальної фаланги до рогової стінки (Pollitt C.C., 2010). Гістологічною основою листочків є базальна мембрана, багата на ламінін і анкерні фібрили, які формують міцний контакт між епідермальними й дермальними шарами. Кровообіг копита організований у вигляді артеріальних аркад, від яких відходять численні капілярні петлі. Венозний відтік здійснюється через мережу венул, що створює ефективну мікроциркуляторну систему. У поєднанні з еластичною структурою жабки вона функціонує як «кров'яний насос», сприяючи нормальній трофіці дистальної частини кінцівки (König H.E., Liebich H.-G., 2020). Формування сосочків і листочків починається ще в ембріональний період, що визначає якість рогової стінки після народження. У новонароджених коней кількість і розгалуженість листочків значно менша, ніж у дорослих тварин, що пояснює вікові особливості міцності копита (Budras K.-D., Röck S., 2019). Біомеханічні дослідження показали, що орієнтація листочків змінюється залежно від навантаження, зменшуючи стрес на клітини й підвищуючи стійкість копита до травм.

Ламініт визначається як запальне ураження ламелярної тканини з порушенням зв'язку між дистальною фалангою та роговою стінкою (Belknap J.K., Black S.J., 2017). Руйнування цього з'єднання призводить до ротації або опускання кістки, а у тяжких випадках – до прориву через підшову. Етіологія захворювання багатофакторна: ендокринні порушення, надмірне споживання вуглеводів, ожиріння, септичні процеси, інтоксикації, введення кортикостероїдів та перевантаження кінцівки при травмах (Milinovich G.J., et al., 2007). Важливу роль у патогенезі ламініту відіграє дисбіоз кишечника. При експериментальному ламініті, індукованому олігофруктозою, спостерігали різке зростання *Lactobacillus* і *Megasphaera*, що супроводжувалося накопиченням молочної кислоти, гістаміну та ліпополісахаридів (Milinovich G.J., et al., 2007). Ці метаболіти ушкоджують клітини листочків, викликаючи запалення та порушення міжклітинних контактів. Перебіг ламініту поділяють на три стадії: розвиткова, гостра і хронічна, що проявляються відповідними змінами клініки та морфології (Belknap J.K., Black S.J., 2017). Діагностика ґрунтується на клінічних симптомах і рентгенологічних дослідженнях. Лікування включає усунення етіологічного чинника, протизапальну терапію, корекцію годівлі, ортопедичні заходи, охолодження копит. Прогноз залежить від тяжкості уражень і своєчасності втручання. Профілактика має ключове значення.

Отже, копито коня є високоспеціалізованим органом, морфофункціональна організація якого забезпечує опору, амортизацію та нормальний кровообіг дистальної частини кінцівки. Ламелярний апарат копита має складну будову та чутливий до системних і локальних патологічних впливів. Ламініт є багатофакторним захворюванням, у патогенезі якого поєднуються ендокринні,

аліментарні, інфекційні та мікробіотичні механізми. Клінічний перебіг ламініту варіює від гострих больових форм до хронічних деформацій копита, що часто зумовлює втрату працездатності коней. Ефективна профілактика ламініту, що базується на контролі годівлі, утримання та регулярному моніторингу стану копит, є пріоритетом у ветеринарній практиці.

УДК 636.8.09:616.42

ДИФЕРЕНЦІЙНА ДІАГНОСТИКА АЛІМЕНТАРНОЇ ЛІМФОМИ У КОТІВ

Супруненко О. О., аспірант

Білий Д. Д., науковий керівник, доктор ветеринарних наук, професор

Дніпровський державний аграрно-економічний університет, м. Дніпро

Проблема діагностики аліментарної лімфоми у котів з кожним роком набуває все більшої актуальності, що, насамперед, пов'язано із недостатньою дієвістю заходів контролю поширеності захворюваності на тлі збільшення кількості сприйнятливих тварин. Відсутність у більшості випадків патогномонічних клінічних симптомів ускладнює верифікацію, особливо на ранніх стадіях захворювання. Крім того, існує високий ризик одночасного перебігу аліментарної лімфоми та вірусного імунодефіциту / вірусної лейкемії котів (FIV / FeLV), які водночас можуть її спричинювати.

Диференційна діагностика повинна базуватись на комплексній аналітичній оцінці та визначенні кореляційних зв'язків предикторів хвороби, результатів клінічних, гістопатологічних, апаратних і лабораторних досліджень за максимально можливою індивідуалізацією підходу.

Перший етап включає аналіз анамнестичних даних та результатів фізикального дослідження пацієнта. Актуальність мають фактори: віковий (тварини старшої вікової групи – 10 років та більше), кормовий (як можливої причини шлунково-кишкових порушень) і режим утримання (приватний сектор, квартира тощо). Водночас, ретроспективно виключають хронічну патологію внутрішніх органів (у тому числі запальні захворювання кишечника, IBD), яка характеризується млявістю, зниженням апетиту, прогресуючою втратою маси тіла.

За результатами першого етапу рекомендуються лабораторні тести крові, сечі, гістологічні дослідження біопсійного матеріалу, ультрасонографію (шлунково-кишкового тракту, за необхідності – основних систем та органів), рентгенографію черевної порожнини (за показання – із контрастною речовиною). Обов'язково виключають наявність FeLV/FIV (шляхом імуногістохімічного фенотипування). МРТ та КТ дослідження за аліментарної лімфоми використовуються вкрай рідко, як правило, за обмеженої можливості отримання біопсійного матеріалу.

Важливим етапом диференційної діагностики лімфоми є визначення маркерів: PTCD3, CD79A, PAX5, які доповнюють результати інших досліджень та слугують підґрунтям для верифікації лімфоми у котів. Водночас, потрібні більш детальні дослідження можливостей їх застосування у клінічній практиці.

Таким чином, наразі на тлі комплексного індивідуального підходу до діагностики лімфоми у котів, найбільш перспективним напрямком диференційної діагностики лімфоми у котів є визначення експресії білків PTCD3, CD79A, PAX5.

УДК 636.1.09:616.1

ОСОБЛИВОСТІ КАПІЛЯРНОЇ СІТКИ СЕРЦЯ КОНЯ ТА ЇЇ ЗНАЧЕННЯ

Тарасенко М. М., студентка 2 курсу факультету ветеринарної медицини
Мазуркевич Т. А., доктор ветеринарних наук, професор кафедри біоморфології хребетних ім. В.Г. Касьяненка

*Національний університет біоресурсів та природокористування України,
м. Київ*

Серце коня є надзвичайно складним і унікальним органом, який забезпечує життєдіяльність організму, адаптуючи його до різноманітних умов існування і водночас створюючи підґрунтя для виняткової фізичної витривалості. У природних умовах коні протягом еволюції пристосовувалися до тривалого пересування на великі відстані, рятуючись від хижаків і шукаючи нові території для харчування, тому серцево-судинна система цих тварин розвивалася як надзвичайно потужний механізм, що здатний забезпечувати сталість внутрішнього середовища навіть під час інтенсивних навантажень. У сучасних умовах, особливо в спортивному конярстві, від серця вимагається ще більше – воно повинно витримувати багатокілометрові перегони, стрибки, зміни швидкості та ритму руху, і саме тому дослідження його мікроскопічної будови є настільки актуальним для науки і ветеринарної практики.

Міокард коня побудований з поперечно-посмугованих кардіоміоцитів, які працюють синхронно завдяки системі вставних дисків та електричному зв'язку через нексуси. На відміну від скелетних м'язів, кардіоміоцити не здатні втомлюватися у звичайному розумінні, оскільки мають винятково розвинений енергетичний апарат. У цитоплазмі цих клітин міститься величезна кількість мітохондрій, які можуть становити до третини об'єму клітини. Така особливість пояснює невтомність серця, яке працює без зупинок упродовж усього життя тварини. Кожна клітина забезпечується енергією безперервно, а для цього необхідний безперервний приплив кисню і поживних речовин, що можливий завдяки надзвичайно густій капілярній сітці (Дайс, К. М., Сак, М. Дж., 2001).

Капіляри формують замкнуті петлі, які тісно обплітають кардіоміоцити з усіх боків, створюючи своєрідну мікроциркуляторну сітку. Їх діаметр становить лише 5–10 мкм, і вони складаються із шару ендотеліальних клітин, розташованих на тонкій базальній мембрані. Завдяки такій будові вони здатні швидко і

ефективно здійснювати газообмін, а також транспорт глюкози, жирних кислот, амінокислот та інших низькомолекулярних сполук. Кожен кардіоміоцит оточений кількома капілярними петлями, що створює умови для мінімізації відстані між клітиною і найближчим судинним відділом. У нормі співвідношення площі капілярів до площі м'язових волокон у серці коня становить близько 1 : 1, що є одним з найвищих показників серед свійських тварин. Тобто, жодна клітина серця не залишається віддаленою від джерела постачання кисню, що визначає унікальну витривалість коней (Nath, L. C., et al., 2024).

У міокарді коней, які зазнають регулярних тренувань, відзначається фізіологічна адаптація серцевого м'яза – гіпертрофія кардіоміоцитів, тобто збільшенні їхнього об'єму, що робить скорочення потужнішими. Одночасно відбувається зміна міжклітинної речовини: колагенові волокна розташовуються щільніше, забезпечуючи міцність і пружність серцевої тканини. Капілярна сітка підлаштовується під нові умови, і в одних випадках її щільність збільшується, що позитивно впливає на витривалість, тоді як у разі перевантажень чи неправильно організованого тренувального процесу може відбуватися навіть зниження кількості функціональних капілярів, що створює ризик для роботи серця. Здатність до перебудови капілярної сітки підтверджується численними експериментальними даними. Було встановлено, що ендотеліоцити серця коней навіть у дорослому віці здатні до ангиогенезу, тобто формування нових капілярів під дією стимуляторів росту. Це означає, що міокард не є статичною структурою, він зберігає потенціал до адаптації, і саме ця властивість забезпечує довготривалу витривалість коней при навантаженнях різної інтенсивності. Фактично серце може змінювати конфігурацію і густоту своєї мікросудинної сітки залежно від інтенсивності способу життя тварини (Bryan, K., et al., 2017).

У порівняльному аспекті серце коня вигідно відрізняється від серця інших свійських тварин. Наприклад, у великої рогатої худоби чи свиней серце менше за об'ємом і має менш розвинений міокард, оскільки їхній природний спосіб життя не передбачає тривалих навантажень, а більше пов'язаний з малорухомістю. Відповідно, щільність капілярної сітки у них нижча, ніж у коней, і це визначає різницю у витривалості. Коні мають потужніший насосний орган, здатний забезпечувати інтенсивне кровопостачання м'язів упродовж тривалого часу. Саме це робить їх надзвичайно цінними як у спорті, так і в господарстві (Bergero, D., 2005).

Важливість вивчення мікроскопічної будови капілярної сітки серця коня виходить далеко за межі академічного інтересу. Для ветеринарної медицини ці знання мають прикладне значення. Стан капілярної сітки визначає, наскільки тварина здатна витримувати інтенсивні фізичні навантаження, і це особливо актуально для спортивних коней, у яких перевантаження серця може призвести до серйозних патологій або навіть раптової смерті. Дослідження мікроциркуляторного русла дозволяє виявляти ранні ознаки дезадаптації, оптимізувати тренувальний процес, розробляти профілактичні заходи, а також застосовувати нові методи лікування. Крім того, знання морфології і функціональних можливостей капілярної сітки стають у нагоді під час

селекційної роботи, коли необхідно оцінити витривалість і придатність тварини до спортивної чи робочої діяльності.

УДК 636.7.09:616-073

ДІАГНОСТИЧНІ КРИТЕРІЇ ВТОРИННОГО ГІПЕРПАРАТИРЕОЗУ У СОБАКИ

Тішкіна Н. М., кандидат ветеринарних наук, доцентка
Семьонов О. В., кандидат ветеринарних наук, доцент
Шкваря М. М., кандидат ветеринарних наук, доцент
Плешакова П. С., здобувачка 4-го курсу ОС «Магістр» факультету ветеринарної медицини

Дніпровський державний аграрно-економічний університет, м. Дніпро

У ветеринарній клінічній практиці гіперпаратиреоз займає 0,1–0,5% від усієї ендокринної патології та має серйозні наслідки для здоров'я тварин. Особливу тривогу викликає в молодих тварин, коли порушення метаболічного характеру можуть призводити до незворотних змін у кістковій тканині, порушень росту, функціонування скелетно-м'язової системи та загального розвитку організму.

Спостерігали клінічний випадок розвитку гіперпаратиреозу в собаки, що трапився в умовах ветеринарного центру «Кіт-Пес» міста Дніпра. На прийом потрапив безпородний пес віком 4 місяці, масою тіла 7,8 кг з ознаками кульгавості лівої тазової кінцівки та явищами больового синдрому. За результатами збору анамнестичних даних було виявлене порушення в годівлі тварини, а саме утримання на незбалансованому домашньому раціоні без додавання мінерально-вітамінних добавок.

Під час клінічного огляду в цуценяти спостерігали млявість, зниження активності, кульгавість, набряк, деформацію і больову реакцію при пальпації ушкодженої кінцівки.

В результаті проведеного повного клінічного дослідження тварини з використанням лабораторних і спеціальних інструментальних методів виявили зміни в біохімічному аналізі крові, характерні для гіперпаратиреозу: гіпокальціємію (зниження рівня кальцію до 1,5 ммоль/л), гіперфосфатемію (підвищення рівня фосфору до 3,5 ммоль/л), низьке співвідношення Ca : P (0,42), підвищення активності лужної фосфатази (213 Од/л), що вказувало на порушення кальцієво-фосфорного обміну та активну демінералізацію кісткової тканини. Це в свою чергу спричинило підвищення рівня паратиреоїдного гормону (90 пг/мл) в сироватці крові на тлі зниження 25(OH)D (20 нг/л). Порушення мінерального обміну через дефіцит кальцію призвело до мобілізації кальцію з кісток, їх демінералізації та ламкості. Проведене рентгенографічне дослідження лівої тазової кінцівки виявило косий перелом діафіза лівої великогомілкової кістки без зміщення.

На основі клінічних, лабораторних та інструментальних даних було встановлено діагноз: вторинний гіперпаратиреоз аліментарного походження, ускладнений патологічним переломом лівої великогомілкової кістки. В диференційній діагностиці були виключені: рахіт (через відсутність типової деформації хребта і ребер та нормальний рівень кальцитоніну); травматичний перелом (не відповідав анамнезу і характеру остеопенії); остеомієліт (відсутність системного запалення, гнійного процесу або гіпертермії).

Прогноз обережно-сприятливий за умови продовження курсу мінеральної корекції та суворого дотримання обмеження фізичної активності. При дотриманні рекомендацій очікується повне відновлення функцій опорно-рухового апарату протягом 1–2 місяців.

Лікування включало обмеження фізичної активності та іммобілізацію кінцівки; застосування вітамінно-мінеральної добавки *Canina Welpenkalk* і вітамінного комплексу *Canina V25 Vitamintabletten*; препарату для знеболення на рослинній основі *Evexia*, дієтотерапію з використанням повнораціонного беззернового сухого корму *Farmina N&D PumpkinPuppyMedium&Maxi*; фізіотерапію з використанням лазеротерапії низької інтенсивності для зменшення болю та стимуляції остеогенезу.

Протягом наступних трьох тижнів після початку лікування спостерігалася позитивна динаміка, зменшення болю, відновлення апетиту та перші ознаки навантаження кінцівки.

УДК 636.92.09:577.1:616-00

БІОХІМІЧНА ОЦІНКА ВПЛИВУ ЛЕГОВАНОЇ ГЕРМАНІЄМ КАЛЬЦІЙ-ФОСФАТНОЇ КЕРАМІКИ НА РЕПАРАТИВНИЙ ОСТЕОГЕНЕЗ У КРОЛІВ

Тодосюк Т. П., доктор філософії
Рубленко М. В., доктор ветеринарних наук, професор
Чемеровський В. О., доктор філософії

Білоцерківський національний аграрний університет, м. Біла Церква

Патологія опорно-рухового апарату, зокрема і переломи кісток, не тільки досить поширена, а й здебільшого носить ургентний характер з ризиком втрати тваринами їх функціональних можливостей і якості життя, складна у патогенетичному, діагностичному і лікувальному аспектах, оскільки фізіологічний та репаративний остеогенез мультимодальні і залежать від збалансованої і реципрокної взаємодії багатьох факторів. На сучасному етапі як у гуманній, так і у ветеринарній медицині при проведенні ортопедичних операцій застосовують різноманітні матеріали для покращення репаративного остеогенезу, зокрема, кальцій-фосфатну кераміку. Водночас ці матеріали мають певні недоліки. З метою покращення остеоіндуктивних та остеоінтеграційних властивостей кальцій-фосфатної кераміки її легують іонами срібла, германію, кремнію, міді.

Мета роботи – біохімічна оцінка впливу легованої германієм кальцій-фосфатної кераміки на репаративний остеогенез у кролів.

Було сформовано дослідну (n=12) та контрольну (n=12) групи тварин. Після загальної анестезії формували кісткові дефекти свердлом d=3 мм у променевої кістці та d=4,2 мм у стегновій кістці. У тварин дослідної групи дефекти заміщували гранулами гідроксиапатитної кераміки, легованої германієм, а у контрольній групі – гранулами нелегованої кераміки.

Зміни вмісту в сироватці крові NO виявилися досить динамічними. Його рівень мав піки підвищення в період 14–30-ої діб. Спочатку на 7-ю добу спостерігали лише тенденцію до підвищення концентрації NO без достовірної різниці. Проте на 14-у добу консолідації кісткових дефектів рівень NO у дослідних тварин збільшувався у 1,3 раза ($P<0,001$), порівняно з клінічно здоровими кролями, та був більшим в 1,3 раза ($P<0,001$), ніж у контрольних. На 30-у добу в контрольній групі він залишався на рівні попередньої 14-ої доби, а у дослідній групі ще був вищим у 1,1 раза ($P<0,001$) порівняно з контрольними тваринами. При чому в дослідних тварин ще і на 60-у добу рівень NO виявився достовірно вищим ($P<0,001$), ніж у клінічно здорових тварин.

Отже, оскільки у проліферативній фазі репаративного остеогенезу продукція NO зумовлюється ендотеліальною ізоформою NO-синтази, то в такому разі іони германію стимулюють ендотеліальну функцію та відповідно неоангіогенез, що є надзвичайно важливим для оксигенації ділянки кісткової травми і синтезу остеобластами кісткового колагену I типу.

УДК 619:611.4

МОРФОЛОГІЯ ГЕМОЛІМФАТИЧНИХ ВУЗЛІВ СВІЙСЬКИХ ТВАРИН

Усенко С. І., кандидат ветеринарних наук, доцент

Стегней С. М., здобувач вищої освіти

*Національний університет біоресурсів і природокористування України,
м. Київ*

Лімфатична система є однією з інтегруючих систем організму, яка формує антигенний гомеостаз внутрішнього середовища організму. Вона функціонує за принципом міжклітинної кооперації із залученням комплексу специфічних і неспецифічних клітинних та гуморальних чинників. До лімфатичної системи належать лімфатичні судини і органи кровотворення та імунного захисту. Основа паренхіми цих органів утворена ретикулярною або епітеліальною тканиною, яка формує специфічне мікроточення, в якому відбувається утворення клітин крові та диференціювання лімфоцитів в ефекторні клітини (Маслянюк Р.П., 2004;). Органи кровотворення та імунного захисту розташовані у напрямку кровоносних і лімфатичних судин. Рецептори плазмолемні клітин імунної системи здатні реагувати на чужерідні агенти, що потрапили до внутрішнього середовища організму. Центральні органи лімфатичної системи представлені червоним кістковим мозком, тимусом і клоакальною сумкою у птахів. Тут утворюються

клітини крові. Селезінка, лімфатичні і гемолімфатичні вузли та лімфоїдні утворення асоційовані із слизовими оболонками органів травлення, дихання, сечостатевого апарату, шкіри є периферичними органами, де відбувається антигензалежна диференціація лімфоцитів у ефекторні клітини, які нейтралізують антигени. У периферичних органах також відбувається знищення клітин крові, які завершили свій життєвий цикл.

Дослідити топографію і мікроскопічні особливості будови гемолімфатичних вузлів великої рогатої худоби. Для дослідження використовували навчальний і науковий матеріал кафедри біоморфології хребетних ім. акад. В.Г. Касьяненка. При проведенні досліджень використовували комплекс макро- і мікроскопічних методів (Горальський Л.П., Хомич В.Т., Кононський О.І., 2005).

Гемолімфатичні вузли у великої рогатої худоби розміщені в підшкірній клітковині по ходу грудної та черевної аорти, у овець переважно в нижній частині черева і в поперековій ділянці. У свиней і коней вони відсутні. Вони являють собою темно-червоні утворення круглої форми величиною від шпилькової головки до лісового горіха. Вони виконують функції, властиві периферичним органам кровотворення та імуногенезу, а також тут відбувається руйнування еритроцитів, які завершили життєвий цикл. Гемолімфатичні вузли мають менші розміри ніж лімфатичні та мають зв'язок кровоносним руслом через дрібні артерії. Вони мають таку ж будову як лімфовузли і утворені сполучнотканиною стромою, паренхімою і системою синусів, в яких міститься кров і лімфа. Ззовні вони вкриті сполучнотканиною капсулою, яка містить пучки гладких м'язових клітин. Від капсули відходять тонкі трабекули. Кіркова речовина займає меншу площу, лімфоїдних вузликів мало, мозкові тяжі тонші, порівняно з лімфатичними вузлами. Синуси гемолімфатичних вузлів, особливо проміжні мозкові, відносно широкі. Завдяки значній кількості крові синуси не завжди легко відрізняються від вен, які проходять в мозкових тяжах. У підкапсулярному і ворітньому синусах міститься значна кількість крові. У жуйних гемолімфатичні вузли є додатковими селезінками і включені в кровоносне русло. З віком тварин гемолімфатичні вузли піддаються інволюції. Кіркова і мозкова речовина поступово заміщується пухкою сполучною та жировою тканиною.

УДК 598.244.2:591.132.1

МОРФОЛОГІЧНІ ОСОБЛИВОСТІ ШЛУНКА ЛЕЛЕКИ БІЛОГО

Усенко С. І., кандидат ветеринарних наук, доцент

*Національний університет біоресурсів та природокористування України,
м. Київ*

За різноманітністю живлення птахи займають різні екологічні ніші: від зерноїдних до хижих і нектароїдних. Будова їхньої травної системи відображає глибоку морфофункціональну адаптацію до трофічної спеціалізації.

Дослідження морфологічних особливостей шлунка білого лелеки має важливе значення, оскільки дозволяє зрозуміти, як будова травної системи узгоджується з особливостями трофічної спеціалізації птахів. Має прикладне значення для практикуючих спеціалістів галузей: зоології, ветеринарії, орнітології та екології – для оцінки харчових ланцюгів, ролі виду в екосистемі.

Матеріал для дослідження відібрано від 3 голів. Дослідження проводили за класичними методами морфологічних досліджень (Горальський Л.П. та ін. 2015).

Проведеними дослідженнями підтверджено, що шлунок лелеки білого має характерні особливості будови для птахів, як хижого так і змішаного типу живлення. Тобто, він має добре розвинуті залозисту і м'язову частини, що проявляється у морфометричних показниках шлунка. Так, його загальна довжина становить $9,83 \pm 0,11$ см, що становить 10,9% загальної довжини тіла птаха.

Залозиста частина шлунка є продовженням стравоходу і має вигляд короткої веретеноподібної, товстостінної, овальної форми трубки. Лінійні проміри якої становлять: довжина $4,33 \pm 0,08$ см, максимальні висота і ширина відповідно $2,69 \pm 0,04$ см і $2,02 \pm 0,03$ см. Залозиста частина шлунка переходить у м'язову частину проміжною зоною (за міжнародною анатомічною номенклатурою птахів її відносять до залозистої частини (Хомич В.Т. та ін. 2020)). Вона має округлу форму її довжина становить $0,85 \pm 0,03$ см, а діаметр $1,68 \pm 0,03$ см.

М'язова частина шлунка має дископодібну форму, його загальна довжина становить $5,5 \pm 0,04$ см. Лінійні проміри товщини і ширини цієї частини шлунка становлять відповідно $4,1 \pm 0,08$ см і $5,76 \pm 0,02$ см. На бічних поверхнях цієї частини шлунка виявляються добре розвинуті сухожилкові дзеркала, а в краніальній та каудальній частинах однойменні сліпі мішки. У краніальній сліпий мішок відкривається проміжна зона залозистої частини шлунка, а на його правій бічній поверхні починається дванадцятипала кишка.

Стінка шлунка утворена слизовою, м'язовою і серозною оболонками. Слизова оболонка сформована епітелієм, власною і м'язовою (за виключенням м'язової частини шлунка) пластинками та підслизовою основою і формує низькі поздовжні складки.

Мікроструктура стінки частин шлунка дещо відрізняється. Так, в залозистій частині шлунка епітелій слизової оболонки простий циліндричний залозистий, а в м'язовій частині – простий кубічний. Власна пластинка стінки шлунка сформована пухкою волокнистою сполучною тканиною і пронизана численними простими залозами. У м'язовій частині вони продукують секрет, який на поверхні шлунка утворює кутикулу, яка виконує захисну функцію. М'язова пластинка залозистої частини шлунка добре розвинена і представлена пучками поздовжньо орієнтованих гладких м'язових клітин, а у м'язовій частині вона відсутня. Підслизова основа залозистої частини, утворена пухкою волокнистою сполучною тканиною, у ній знаходяться часточки глибоких залоз. Вивідні протоки яких відкриваються на поверхні слизової оболонки сосочками. В ділянці проміжної зони глибокі залози

відсутні. Підслизова основа м'язової частини представлена щільною волокнистою сполучною тканиною.

М'язова оболонка шлунка представлена гладкою м'язовою тканиною, в залозистій частині вона сформована трьома шарами гладких м'язових клітин: внутрішнім косим, середнім циркулярним і зовнішнім поздовжнім. У м'язовій частині масивні пучки міоцитів формують м'язи.

Серозна шлунка представлена пухкою волокнистою сполучною тканиною і зовні вкрита мезотелієм.

УДК 636.4.09:616.34

ВПЛИВ ІЗОТОНІЧНОГО РОЗЧИНУ НА ЕПІТЕЛІАЛЬНІ КЛІТИНИ КИШЕЧНИКА ПОРОСЯТ

Фарімець З. В., аспірантка

Нездвєцький В. С., доктор біологічних наук, професор

Дніпровський державний аграрно-економічний університет, м. Дніпро

Функція кишкового бар'єру є ключовою у формуванні здоров'я кишечника поросят до відлучення та резистентності до патогенів. Недостатня бар'єрна функція спричинює інвазію ентеропатогенів, запальні процеси, порушення травлення та зниження приросту. Недавні результати показали доцільність застосування кормових домішок поросят до відлучення, включаючи молочні ізотонічні суміші (МІС). Метою дослідження було вивчити ефективність застосування МІС у годівлі поросят, зокрема її вплив на морфологічну структуру тонкого кишечника та імунну відповідь (експресію IFN- α та IFN- γ). У роботі досліджено вплив ізотонічного розчину Tonisity Rx на морфологічний стан та функціональну активність епітеліальних клітин кишечника поросят у ранній постнатальний період.

Поросят дослідної групи згодовували МІС у віці 2–9. Для оцінки ефективності застосовували гістологічний аналіз та вестерн-блот. У контрольних тварин рівень IFN- α залишався низьким і майже не змінювався протягом дослідження, тоді як у дослідних поросят він зріс більш ніж удвічі на 21-й день життя. Це свідчить про активацію антивірусного захисту та протизапальної активності. Експресія IFN- γ у контрольних тварин поступово підвищувалась, відображаючи розвиток запальних реакцій, тоді як у дослідній групі її рівень суттєво знизився на 21-й день, що вказує на балансування про-запальної та анти-запальної ланок імунної відповіді. Морфологічний аналіз підтвердив збільшення висоти ворсинок та покращення цілісності епітеліального шару у тварин, які отримували МІС. Також було встановлено, що у тварин експериментальної групи довжина та щільність ворсинок тонкого кишечника була достовірно більшою відносно контрольної групи, що свідчить про покращене всмоктування поживних речовин. Також спостерігалось зростання рівня альфа-інтерферону, що вказує на активацію імунної відповіді. Частота випадків діареї у дослідній групі була майже втричі нижчою, ніж у контролі. Таким чином, застосування МІС

підтримує розвиток функцій кишечника та регуляцію імунітету. Це дозволяє підвищити резистентність поросят до відлучення та може розглядатися як корисна для розвитку кишечника добавка.

УДК 636.7.09:612.176:616-00

НАНОСПОЛУКИ МІКРОЕЛЕМЕНТІВ ЯК ІНСТРУМЕНТ ПІДВИЩЕННЯ СТРЕСОСТІЙКОСТІ СОБАК З РІЗНИМИ ХАРАКТЕРИСТИКАМИ ТЕМПЕРАМЕНТУ

Хавін О. В., аспірант

Редько В. І., аспірант

Бобрицька О. М., доктор ветеринарних наук, професор

Державний біотехнологічний університет, м. Харків

Стрес є однією з провідних причин поведінкових порушень, зниження працездатності та ризику соматичних ускладнень у собак. У практиці ветеринарної поведінкової медицини та службової кінології особливе значення має адресна корекція психоемоційної реактивності з урахуванням індивідуальних типологічних особливостей.

Для визначення ефективності застосування наносполук біогенних металів для корекції психоемоційного стану тваринам з водою задавали суміш цитратів мікроелементів (Mg – 1000 мг/дм³, Zn – 200 мг/дм³, -- 10 мг/дм³, Cu – 40 мг/дм³, Co – 4 мг/дм³, Mo – 4 мг/дм³, Cr – 2 мг/дм³, Ge – 2 мг/дм³, Se – 0,4 мг/дм³ (ТУ У 15.8-35291116-014: 2011) у дозі 0,2 мл/кг маси тіла тварини раз на добу протягом десяти діб.

Встановлено чітку психоемоційну реакцію собак на гострий звуковий стрес. Початковий рівень збудження собак у манежі за шкалою RASS становив – 1,2–1,8 ум. од., за тесту «відкритого поля» і за відсутності специфічного подразника – 2,0 ум. од., за впливу звукового подразника – до 2,6 ум. од., за адаптації – до 2,1 ум. од.

П'ятиденний моніторинг психоемоційного стану німецьких вівчарок у тесті «відкрите поле» підтвердив чітку залежність стрес-реактивності від поведінкового профілю. Агресивні тварини мали підвищений базовий рівень напруги (1,78–2,33 ум. од.) з приростом до 3,22 під дією стимулу. За компонентом «страх/тривога» базові значення варіювали від 1,00–1,55 (без страху) до 2,14 (виражений страх), а пікові реакції на звуковий подразник — 2,55–3,29. Найвищу реактивність і найгірше відновлення зафіксовано у надмірно збудливих собак (збудження до 2,36; піки до 3,45). Собаки з високою слухняністю/тренуваністю мали найнижчий вихідний фон ($\leq 1,36$) і обмежену реакцію на стрес ($\leq 2,09$), тоді як неслухняні — найвищий базовий рівень ($\leq 2,57$), максимальні піки ($\leq 3,57$) та мінімальну адаптивність.

Наносполуки мікроелементів забезпечували антистресовий ефект у собак із вираженою агресивністю (інтегральний показник психоемоційної напруги зменшувався на 0,67 ум. од. на 2-й день), тривожністю (–0,71 на 1-й день і –1,00

на 4-й день; $P \leq 0,01$), надмірною збудливістю ($-0,73$ на 2-й і 4-й день; $P \leq 0,05$) та низькою слухняністю ($-1,14$ з 1-го дня; $P \leq 0,001$). У спокійних і слухняних тварин зміни були мінімальними. Це підтверджує темперамент-залежну ефективність наносполук та доцільність їх застосування у поведінково-реактивних собак.

УДК 636.92.09:616-00

ГІСТОЛОГІЧНІ ЗМІНИ В ЕКСПЕРИМЕНТАЛЬНО УШКОДЖЕНІЙ КІСТКОВІЙ ТКАНИНІ КРОЛІВ ЗА ВВЕДЕННЯ СТОВБУРОВИХ КЛІТИН

Харкевич Ю. О., кандидат ветеринарних наук, доцент
Мазуркевич А. Й., доктор ветеринарних наук, професор
Малюк М. О., доктор ветеринарних наук, професор
Савчук Т. Л., кандидат ветеринарних наук, доцент
Парамонова Ю. В., доктор філософії, асистент

*Національний університет біоресурсів і природокористування України,
м. Київ*

Дефекти кісток, які можуть виникати внаслідок патологічних факторів, призводить до порушення цілісності кістки та втрати кісткової тканини. Порушення або сповільнення процесів регенерації ушкодженої кісткової тканини, які супроводжуються розвитком супутніх ускладнень загоєння, виникають досить часто та є основною проблемою в тканинній інженерії кістки. Саме мезенхімальні стовбурові клітини ссавців вважаються найбільш перспективним видом аутогенного й алогенного матеріалу у клітинній регенеративній терапії.

Нами здійснено гістологічний аналіз ушкодженої великогомілкової кістки кролів в процесі регенерації за введення алогенних мезенхімальних стовбурових клітин. Для цього ми використовували отримані алогенні мезенхімальні стовбурові клітини з кісткового мозку кролів-донорів. Клітини культивували в CO₂-інкубаторі за стандартною методикою. В дослідженні використовували кролів 3-місячного віку породи шиншила. Ушкодження кісткової тканини моделювали хірургічним свердлом в середній третині діяфізу великогомілкової кістки. Операцію проводили під загальним наркозом («Золетил» з розрахунку 0,05 мг/кг ваги тварини). Введення мезенхімальних стовбурових клітин в кількості $3,5 \times 10^6$ в ділянку пошкодження здійснювали на 2 добу після формування дефекту. Відбір проб тканин з місця дефекту для гістологічних досліджень проводили на 3, 7, 14, 21, 28 і 42 доби експерименту. Отримані гістологічні зрізи з ділянки ушкодження забарвлювали гематоксиліном-еозином та досліджували під мікроскопом.

Експериментальне моделювання патологічного процесу великогомілкової кістки шляхом механічного ушкодження з чітко визначеними параметрами дозволяє прослідкувати фази репаративної регенерації кісткової тканини за

природних умов та отримати вірогідні результати у вивченні ефективності застосування мезенхімальних стовбурових клітин для стимуляції процесів репаративного остеогенезу.

Введення аlogenних мезенхімальних стовбурових клітин підвищує активність регенеративних процесів і прискорює фази репаративного остеогенезу в зоні експериментального дефекту, де за цих умов відновлення експериментально ушкодженої кісткової тканини практично завершується на 28 добу дослідження, в той час як у тварин контрольної групи – лише 42 добу.

УДК 636.92.09:616-001.5/.045:611.011.3

ГІСТОЛОГІЧНА ОЦІНКА ОСТЕОІНТЕГРАЦІЇ ОРТОПЕДИЧНИХ ШУРУПІВ З ГІДРОКСИАПАТИТНИМ ПОКРИТТЯМ

Чемеровський В. О., доктор філософії

Тодосюк Т. П., доктор філософії

Шевченко С. М., доктор філософії

Рубленко М. В., доктор ветеринарних наук, академік НААН

¹Ульянчич Н. В., кандидат технічних наук, старший науковий співробітник

Білоцерківський національний аграрний університет, м. Біла Церква

¹Інститут проблем матеріалознавства ім. І. М. Францевича, м. Київ

Сучасна ортопедична імплантологія спрямована на пошук матеріалів, здатних забезпечити не лише механічну стабільність фіксації, а й їх інтеграцію. Біоактивні композитні покриття, модифіковані різними мікроелементами, демонструють перспективність завдяки своїй остеокондуктивності та здатності стимулювати ремоделювання кісткової тканини. Актуальність проблеми зумовлена необхідністю обґрунтування біосумісності таких матеріалів та виявлення морфологічних особливостей їх взаємодії з материнською кісткою.

Мета роботи – гістологічно оцінити характер остеоінтеграційних процесів гідроксиапатитного покриття

Дослідження проводилися на базі кафедри ветеринарної хірургії та анестезіології Білоцерківського НАУ на клінічно здорових кролях породи Каліфорнійський білий, віком 3 міс., масою тіла 2,5 кг, яких утримували в умовах віварію. Анестезіологічне забезпечення: 2% розчин ацепромазину внутрішньом'язово (0,5–1,0 мг/кг), внутрішньовенно – розчин тіопенату із розрахунку 5-8 мг/кг та інфільтраційну анестезію по місцю розрізу 0,5% розчином лідокаїну (3–4 мг/кг). Ортопедичні шурупи з гідроксиапатитним покриттям імпантували з латеральної сторони у дистальну ділянку стегнової кістки кроля (губчаста кісткова тканина). Оперативний доступ проводили з дотриманням правил асептики та антисептики. Гістологічно досліджували ділянку контакту поверхні гвинтів з материнською кісткою.

У ділянці зубців ортопедичних гвинтів на поверхні кісткової тканини виявлялися залишки композитного матеріалу, які у більшості випадків перебували у щільному контакті з кісткою, що свідчить про формування

стабільної поверхневої адгезії. Водночас відзначалися окремі зони неповного чи менш щільного контакту кісткової тканини з імплантованим матеріалом, що може бути пов'язано з локальними особливостями мікроархітектоніки кістки або специфікою процесів остеоінтеграції. У ряді випадків композитний матеріал виявляв ознаки інтеграції в кісткову матрицю, що підтверджує його біоактивні властивості та здатність до безпосередньої взаємодії з тканинами реципієнта. Також спостерігалася міграція та локалізація частинок матеріалу у кісткових каналах, що свідчить про їх проникнення у глибші шари кістки. Материнська кісткова тканина реагувала на присутність імплантату характерними ознаками ремоделювання, зокрема формуванням ділянок перебудови з активними остеоцитами, які не були замуrowані в остеоцитарних лакунах, а також появою базофільних зон, асоційованих із скупченнями пучків колагенових волокон.

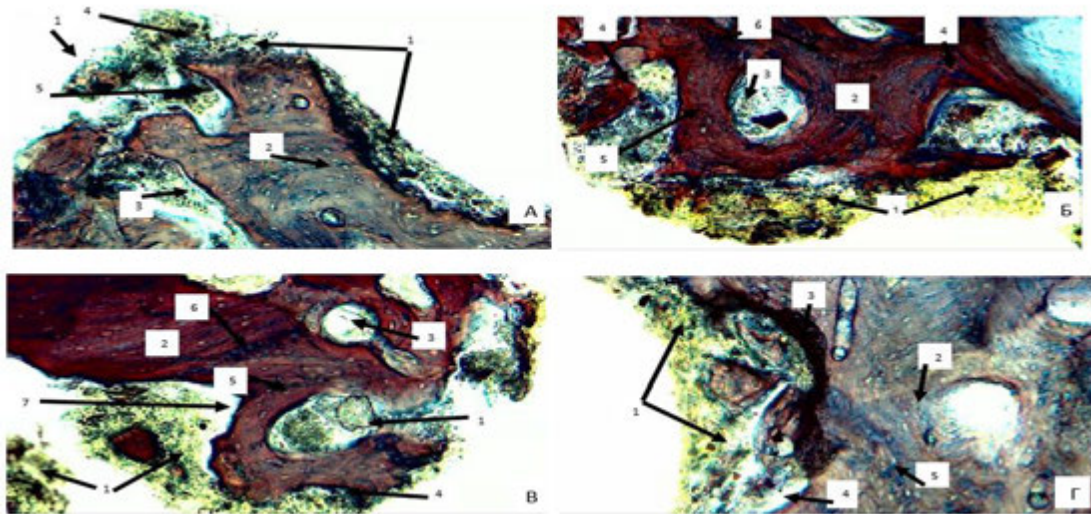


Рисунок 1. Ділянки контакту гідроксиапатитного покриття кістковою тканиною стегнової кістки кроля на 42-у добу

Примітки: 1 – залишки матеріалу; 2 – материнська пластинчаста кісткова тканина; 3 – кісткові канали; 4 – щільний контакт з матеріалом; 5 – не щільний контакт з матеріалом; 6 – не замуrowані остеоцити; Трихром за Массоном, $\times 100$.

Джерело: авторське фото.

Встановлено щільний контакт більшості залишків композитного матеріалу з кістковою тканиною, інтеграцію матеріалу в кісткову матрицю та його локалізацію в кісткових каналах. Материнська кістка реагувала ремоделюванням із ознаками активності остеоцитів та формуванням колагенових структур, що підтверджує остеоінтеграційні та остеокондуктивні властивості матеріалу.

РОЛЬ ДЕЗІНФЕКЦІЇ У ПОШИРЕННІ АНТИБІОТИКОРЕЗИСТЕНТНОСТІ

Чернай Д. С., здобувач вищої освіти ступеня доктора філософії кафедри паразитології та фармакології (3 рік навчання)

Рубленко С. В., зав кафедри паразитології та фармакології, доктор ветеринарних наук, професор

Білоцерківський національний аграрний університет, м. Біла Церква

Антибіотикорезистентність стала однією з головних загроз для глобального здоров'я у ХХІ столітті. Надмірне та неконтрольоване використання антибіотиків в гуманній та ветеринарній медицині сприяє прискоренню появи резистентних штамів мікроорганізмів, які можуть передаватись людині при контакті або через продукти тваринництва. Дезінфекція, як ключовий елемент заходів біобезпеки відіграє важливу роль в запобіганні поширенню патогенних мікроорганізмів, дозволяє зменшити мікробне навантаження серед тварин, на об'єктах утримання, у приміщеннях, на інвентарі, транспорті тощо, що знижує частоту інфекційних уражень, зменшує потребу в антибіотиках і, відповідно, уповільнює розвиток антибіотикорезистентності та поширення резистентних штамів. Особливо важливо використовувати дезінфікуючі засоби, що зареєстровані та мають підтверджену ефективність та безпечність.

Сучасні дезінфікуючі засоби, зареєстровані в Україні, включають широкий спектр сполук: четвертинні амонієві сполуки (ЧАС), перекис водню, спирти, альдегіди, хлорвмісні засоби тощо. Їхній механізм дії зазвичай полягає у руйнуванні клітинної стінки, денатурації білків та інгібуванні ферментів, пошкодження ДНК, що призводить до загибелі або інактивації бактерій, грибів, вірусів.

При правильному застосуванні дезінфікуючі засоби на відміну від антибіотиків, не мають селективного тиску на мікрофлору, що зменшує ймовірність формування резистентності. Однак порушення інструкцій щодо концентрацій, часу експозиції або неправильне поєднання засобів не лише знижує ефективності, а може сприяти селекції та адаптації стійких мікроорганізмів, особливо за умови недостатнього очищення або використання сублетальних доз препаратів.

В результаті проведених досліджень змивів у ветеринарних клініках було ідентифіковано наступні збудники: *Enterococcus spp.* (стіл для огляду), *Escherichia coli* (клавіатура), *Klebsiella spp.*, *Serratia spp.* *Pseudomonas spp.* (в стаціонарі), *Staphylococcus spp.*, *Escherichia coli*, *Enterococcus spp.* (клітки для тварин), *Staphylococcus spp.*, *Enterococcus spp.*, *Bacillus cereus* (підлога), на хірургічному та маніпуляційному столі, а також на хірургічних інструментах росту не виявлено.

Після застосування дезінфікуючих засобів Екоцид KRKA (Україна), Сурфаніос ТОВ «Дезант» (Україна) та Грін Лайн РАПІД спрей ТОВ "ІНТЕКС-

МЕД" (Україна) з дотриманням термінів експозиції зазначених виробником було повторно взято змиви. При дослідженні встановлено, що більшість засобів мають доведену ефективність проти таких патогенів, як *Enterococcus spp.*, *Klebsiella spp.*, *Pseudomonas spp.*, *Escherichia coli*. Після застосування дезінфікуючих засобів Екоцид КРКА (Україна), Сурфаніос ТОВ «Дезант» (Україна) виявлено поодинокі колонії *Staphylococcus spp.* та *Serratia spp.* та помірний ріст *Bacillus cereus*. Після застосування засобу Грін Лайн РАПД спрей ТОВ "ІНТЕКС-МЕД" (Україна) виявлено помірний ріст колоній *Bacillus cereus*.

За результатами дослідження ефективності дезінфікуючих засобів відповідно до ідентифікованої мікрофлори засоби Екоцид КРКА (Україна) та Сурфаніос ТОВ «Дезант» (Україна) ефективний на 57,1% а засіб Грін Лайн РАПД спрей ТОВ "ІНТЕКС-МЕД" (Україна) на 85,7%.

Застосування дезінфектантів у тваринницьких приміщеннях, у тому числі на поверхнях, інструментах та в системах вентиляції, дозволяє значно знизити ризики внутрішньолікарняних інфекцій, які часто спричинені резистентними штамми мікроорганізмів. Водночас важливо забезпечити навчання персоналу та контроль за правильним використанням засобів.

Дезінфекція – як елемент біобезпеки, запобігає поширенню патогенних мікроорганізмів, особливо в умовах стаціонарів та зменшує ризик розвитку антибіотикорезистентності. Зареєстровані в Україні дезінфікуючі засоби мають широкий спектр дії та доведену ефективність проти резистентних мікроорганізмів.

Дотримання технологій застосування дезінфікуючих засобів, навчання ветеринарного персоналу, аудит застосування засобів і підтримувати стандарти відповідно до міжнародних рекомендацій (наприклад EN стандартів) критично важливо для запобігання розвитку резистентних мікроорганізмів. Дезінфекція має бути складовою частиною національної стратегії протидії АБР поряд із відповідальним використанням антибіотиків, моніторингом резистентності, ізоляцією зоонозних шляхів передачі.

УДК 636.2.09:616.72-002

ЛІКУВАННЯ АСЕПТИЧНИХ АРТРИТІВ У ВЕЛИКОЇ РОГАТОЇ ХУДОБИ

Чорнозуб М. П., кандидат ветеринарних наук, доцент
Ємельяненко О. В., кандидат ветеринарних наук, доцент

Білоцерківський національний аграрний університет, м. Біла Церква

Травми проксимального відділу кінцівок у худоби найчастіше стосуються карпальних і скакальних суглобів (Whay H.R. et al., 2017). Ураження скакального (заплеснового) суглоба є постійною проблемою на інтенсивно керованих молочних фермах (Zaffino Heyerhoff J.C. et al., 2014). За даними В.Б. Борисевича (1989), у силу дії комплексу етіологічних факторів артрити можуть зустрічатися у 3–7% поголів'я худоби. При обстеженні деяких господарств Київської області С.В. Рубленко (1997) виявляв 2,9–3,6% тварин, хворих на артрит.

Унаслідок пошкодження суглобів виникає кульгавість, яка є найбільш репрезентативним індикатором погіршення добробуту молочної худоби. Це призводить до дискомфорту, болю, травм і дистресу у тварин, чим спричиняє зниження рухливості та споживання корму, втрату маси тіла, погіршення їхньої продуктивності та відтвореної здатності (Whay H.R. et al., 2017).

Важливими завданнями для фахівців господарств є профілактика травм кінцівок та вчасне і вдале лікування виниклих хвороб.

Метою нашого дослідження було вивчення ефективності методів лікування за асептичних артритів заплеснового суглоба у молодняку великої рогатої худоби.

Було сформовано дослідну (10 гол.) та контрольну (10 гол.) групи молодняку з експериментальними асептичними артритами заплеснового суглоба. Лікування телят проводили на 3-ю добу захворювання. Тваринам дослідної групи після спорожняючої пункції порожнини суглоба внутрішньосуглобово одноразово ін'єктували 10–15 мл 15% розчину полівінілпіролідону (штучний замінник синовіальної рідини) з додаванням 2 мл (50 мг) суспензії гідрокортизону ацетату, 1 мл 10% розчину лідокаїну гідрохлориду та 1 мл 4% розчину гентаміцину сульфату. У контрольній групі внутрішньосуглобово ін'єктували 5–6 мл (125–150 мг) суспензії гідрокортизону ацетату та 10 мл 0,5% розчину новокаїну з додаванням 1 мл 4% розчину гентаміцину сульфату. При необхідності деяким тваринам контрольної групи ін'єкцію повторювали на 5-ту добу лікування.

Для визначення терапевтичної ефективності методів лікування за тваринами обох груп проводили клінічні спостереження і враховували час покращання їх рухової активності та динаміку змін місцевих ознак запального процесу.

До початку лікування у тварин спостерігали залежування, змішану кульгавість високого ступеня у русі, істотне збільшення об'єму суглоба, виповнення та флюктуацію його виворотів, а також гарячий на дотик, болючий, тістуватої консистенції набряк суглоба.

За комплексного лікуванні тварин дослідної групи вже на 2–3-ю добу спостерігали значне покращання загального стану, збільшення їхньої рухової активності, істотне зменшення об'єму суглоба та зниження інтенсивності запальної реакції у ньому. На 4–5-ту добу ці тварини видужували – у них не спостерігали кульгавості у русі, істотно зменшився розмір суглоба та зникла болючість. Швидке видужання тварин обумовлене комплексним впливом лікарських засобів. Зокрема, наявність у суглобі штучного замінника синовіальної рідини із лубрикантними властивостями, який пролонгував знеболювальну дію лідокаїну, дозволило вже на ранніх стадіях поліпшити статодинамічну функцію суглоба і кінцівки в цілому. Полівінілпіролідон забезпечив довготривалий та ефективний протизапальний вплив гідрокортизону. А маючи власні протизапальні, детоксикуючі, нормалізуючі проникність синовіальної мембрани та хондропротективні властивості, він забезпечив швидке обмеження запальної реакції у суглобі.

У той же час у контрольній групі істотне покращання стану більшості тварин спостерігали лише на 4–5-му добу лікування. Однак для 30% тварин

існувала потреба застосувати повторне введення ліків, оскільки у них на цей час ще спостерігали істотні ознаки запальної реакції. Лише на 7–8-му добу лікування спостерігалось клінічне видужання тварин контрольної групи.

Комплексне застосування лікувальних засобів, які забезпечили тривалий протизапальний, знеболювальний, лубрикантний, детоксикуючий, протиспайковий та нормалізуючий обмінні процеси ефект, дозволило майже вдвічі скоротити термін лікування хворих на асептичний артрит тварин дослідної групи, порівняно з контрольною, у якій лікування базувалось лише на використанні протизапальних властивостей гідрокортизону.

УДК 591.1:636.09

ПЕРСПЕКТИВИ ВИКОРИСТАННЯ ІНТЕГРАЛЬНИХ ЛЕЙКОЦИТАРНИХ ІНДЕКСІВ У СУЧАСНІЙ КЛІНІЧНІЙ ВЕТЕРИНАРНІЙ ПРАКТИЦІ

Чумак В. О., кандидат ветеринарних наук, доцент

Дніпровський державний аграрно-економічний університет, м. Дніпро

Зміни загальної кількості лейкоцитів крові відбувається як супутня (фізіологічна або патологічна) реакція організму, часто є показником порушення структурно-функціонального стану системи крові, органів кровотворення та імунної системи. Абсолютні лейкоцитоз або лейкопенія відразу звертають увагу фахівців, але можливості виявити і належно пояснити причини та наслідки відносних змін потребують додаткових зусиль. Це стосується як власне лабораторної роботи - підготовка та фарбування мазків, а потім мікроскопія та пояснення результатів. Сучасні гематологічні аналізатори набагато спростили рутинну роботу лаборантів, однак залишили потребу кваліфікованого тлумачення результатів, зокрема відносних змін у концентрації різновидів лейкоцитів.

З метою спростити процес порівняння стану тварин за результатами гематологічного аналізу крові були запропоновані понад 10 інтегральних показників на підставі прискіпливого дослідження лейкоформули. Автоматичні гемоаналізатори дозволяють скористатись кількома із них, адже дозволяють виявляти концентрацію у крові більшості видів ссавців лімфоцитів, моноцитів і гранулоцитів (разом усіх нейтрофілів, еозинофілів і базофілів). Лише у зразках найбільш часто досліджуваних видів (собаки, коти, коні та велика рогата худоба) є можливість виокремити концентрацію еозинофілів.

Під час проведення фізіологічних досліджень на різних видах тварин і клінічних спостережень за незаразних та інфекційних захворювань у людей і тварин проводять розрахунки індексів - ІР, ІЗЛ, ІСНЛ, ІА, ІРВН, ІСНМ, ІСЛЕ, ІЗЯ, ЛІ, ЛГІ, ІСЛМ, ІСПЛ, ІССЛ, що сприяє кращому розумінню змін у здорових і хворих організмах. Заміна підрахунку лейкоформули за мазками крові на використання гематологічних аналізаторів під час дослідження крові собак і котів дещо скорочує цей перелік, зокрема індекси ІА або ІССЛ (співвідношення

лімфоцитів і сегментоядерних нейтрофілів), ІЗЯ (співвідношення юних і паличкоядерних із сегментоядерними нейтрофілами), ЛІ і ІСПЛ (співвідношення сегментоядерних або паличкоядерних нейтрофілів і лімфоцитів) неможливо розрахувати.

Таким чином, ширше використання інтегральних лейкоцитарних індексів під час всебічної інтерпретації статусу лабораторних і свійських тварин, оцінці фізіологічних станів за впливу біологічно активних речовин або перебігу патологічних процесів та лікування є перспективним напрямком поєднання традиційних методів і можливостей сучасного лабораторного обладнання.

УДК 636.2:636.084.52:546.17

ВПЛИВ ГЕНЕТИЧНИХ ТА ПАРАТИПОВИХ ЧИННИКІВ НА ПОКАЗНИКИ ЯКОСТІ МОЛОКА ТА РІВЕНЬ АЗОТУ СЕЧОВИНИ У КОРІВ

Шабаш М. Л., аспірант,

Рубан С. Ю., науковий керівник, доктор сільськогосподарських наук, професор

*Національний університет біоресурсів і природокористування України,
м. Київ*

В останні роки компоненти молока розглядаються не тільки як показники якості та харчової цінності, а як предиктори стану здоров'я, контролю правильності побудови раціону, індикатори впливу на довкілля (Ruban & Danshyn, 2024). При цьому якісні показники молока тісно пов'язані з тривалістю лактації, яка, в свою чергу, залежить від віку корів, генетичних факторів (вплив бугая-плідника), сезону отелення та інших паратипових чинників, що безпосередньо впливає на формування лактаційної кривої та загальну продуктивність тварин (Kramarenko *et al.*, 2025). М. Mortazavi *et al.* (2025) констатують, що азот сечовини молока (MUN) служить індикатором метаболізму білка в молочних корів, а азот сечовини крові (BUN) дає уявлення про загальний баланс азоту та функцію нирок. MUN - одна з зручних та доволі точних описових компонент, яка відображає особливості травлення жуйних.

Мета роботи - визначити діапазон коливань основних показників якості молока та MUN, з послідуочим виявленням впливу генетичних та паратипових факторів на їх зміни.

Матеріалом для досліджень слугували дані молочної продуктивності 595 корів Голштинської породи в умовах Товариства з обмеженою відповідальністю «Агрофірма «Колос» Київської області (Україна). Дослід проведено в стандартних умовах при годівлі корів «без обмежень» з аналізом показників сечовини й азоту сечовини крові. Вивчали добовий надій, вміст жиру, білка, лактози, рН молока, рівень MUN, живу масу і надої, скориговані за енергетичною цінністю (ЕСМ).

Вміст жиру, білка, рівень лактози та азот сечовини молока (MUN) мають широкий діапазон свого фенотипового прояву, що характеризує складні

біохімічні процеси в організмі жуйних з суттєвими чинниками впливу на такі коливання факторів середовища. В межах довірчих інтервалів вибірки коливання (min-max) по основних ознаках разом з їхнім середнім значенням та похибкою склали за: добовим надоєм 10,0 -56,0 кг ($27,7 \pm 0,36$); вмістом жиру 3,17-5,73% ($4,39 \pm 0,08$); вмістом білка-2,4-4,0% ($3,40 \pm 0,01$); вмістом лактози 0,5-5,8% ($4,68 \pm 0,01$); рН 2,1-7,4 одиниць ($7,09 \pm 0,01$); MUN 2,6-32,9 мг/дл ($12,31 \pm 0,24$); живою масою корів 488,0-650,0 кг ($526,4 \pm 0,75$); надоєм скорегованим на загальний енергетичний вміст (energy-corrected milk, ECM) 10,3-66,6 кг, ($29,13 \pm 0,35$). В зазначених діапазонах експериментальної вибірки не виявлено вірогідного зв'язку між енергетичною цінністю молока (ECM) та вмістом азоту сечовини в молоці ($-0,0005 \pm 0,0421$).

Відмічена тенденція, коли при високих значеннях MUN знижується абсолютний рівень таких важливих компонентів молока як вміст жиру, білка, та лактози, що знижує енергетичну цінність молока (ECM). Не виявлено суттєвого впливу генетичної компоненти (походження за батьком) на значення MUN.

УДК 636.5.09:543.635.34-043.2:591.434

ОЦІНКА ВПЛИВУ СУМІШІ МОНОГЛЦЕРИДІВ НА КИШКОВИЙ БАР'ЄР ТА ІМУННУ ВІДПОВІДЬ У БРОЙЛЕРІВ

Шаталов С. А., аспірант

Недзвецкий В. С., доктор біологічних наук, професор

Дніпровський державний аграрно-економічний університет, м. Дніпро

Цілісність кишкового бар'єру є ключовою для здоров'я та продуктивності бройлерів. Селективна бар'єрна функція кишечника забезпечує ефективне засвоєння поживних речовин та захищає організм від патогенів. В останні роки зростає інтерес до використання кормових добавок, таких як моногліцериди з коротколанцюговими жирними кислотами (M-SCFA), для підтримки здоров'я кишкового тракту.

Метою дослідження було оцінити вплив препарату M-SCFA на експресію occludin (білок щільних контактів, вміст якого відображає цілісність кишкового бар'єру) та IFN- γ (прозапальний цитокін) у тканинах кишечника курчат-бройлерів. Експресію occludin та IFN- γ визначали у тканині кишечника курчат бройлерів віком 44 доби, розподілених на дві групи: Група 1 (контрольна) та Група 2 (дослідна, яка отримувала препарат M-SCFA). Отримані результати показали, що в Групі 1 рівень експресії occludin склав 1.06 ± 0.25 , тоді як у Групі 2 цей показник був статистично вищим і дорівнював 1.40 ± 0.06 . Виявлене зростання експресії occludin у дослідній групі може вказувати на зростання міцності щільних контактів та цілісності кишкового епітеліального бар'єру. Результати визначення експресії IFN- γ показали достовірне зниження цього прозапального цитокіну у дослідній групі. Середній рівень експресії IFN- γ у контрольній групі склав 4.04 ± 3.72 , тоді як у дослідній групі, яка отримувала M-SCFA, цей показник становив 0.68 ± 0.14 . Таким чином, експозиція M-SCFA

індукувала значне зниження експресії IFN- γ , що свідчить про стійке пригнічення про-запальної імунітету у кишечнику бройлерів. Проведене дослідження дозволило оцінити вплив препарату M-SCFA на експресію occludin та IFN- γ у кишечнику бройлерів. Виявлена значуща відмінність у рівні occludin у дослідній групі є потенційним індикатором зміни цілісності кишкового бар'єру. Водночас, виявлена тенденція до зниження експресії прозапального цитокіну IFN- γ може вказувати на позитивний вплив та стабілізацію імунної відповіді. На додаток, отримані результати показали, що застосування молекулярно-генетичних методів, зокрема полімеразної ланцюгової реакції (ПЛР), є надійним інструментом для оцінки стану кишкового тракту на молекулярному рівні.

УДК 636.92.09:616-001.5/.073:617.3:591.83

ДИНАМІКА МАРКЕРІВ КІСТОВОГО МЕТАБОЛІЗМУ ЗА ІМПЛАНТАЦІЇ У ДОВГІ ТРУБЧАСТІ КІСТКИ КРОЛІВ ОРТОПЕДИЧНИХ ШУРУПІВ З ПОКРИТТЯМ ІЗ БІОАКТИВНОЇ КЕРАМІКИ

Шевченко С. М.¹, доктор філософії
Рубленко М. В.¹, академік НААН
Ульянчич Н. В.², кандидат технічних наук

¹*Білоцерківський національний аграрний університет, м. Біла Церква*

²*Інститут проблем матеріалознавства ім. І.М. Францевича, м. Київ*

Вивчення матеріалів, які використовуються для виготовлення фіксуючих елементів, являє собою важливий напрям у травматології та ортопедії. Водночас властивості матеріалів мають відповідати низці вимог: бути стійкими до корозії, міцними та зносостійкими, не викликати реакції з боку імунної системи, а також сприяти остеогенезу, забезпечувати консолідацію з кістковою тканиною. Фіксуючі елементи зазвичай виготовляються з нержавіючої сталі та титану, але при контакті з біологічними рідинами, тобто перебуваючи в агресивному середовищі, металеві вироби не завжди залишаються інертними. У зв'язку з цим напilenня на металеві частини покриття із біоактивної кераміки може бути досить перспективним напрямом у вирішенні ряду недоліків.

Дослідження проводилися на кролях 3 міс. віку з масою тіла близько 2,5 кг. Моделювали кісткові дефекти у дистальному епіфізі стегнової кістки з латерального боку, та з медіального – у гребені великогомілкової кістки. Після знеболювання розсікали окістя та свердлом формували дірчасті дефекти, далі у ці дефекти імпантували ортопедичні шурупи з покриттям із біоактивної кальцій-фосфатної кераміки: у 1-й групі – КФК, а у 2-й – КФК+Ge. Кров для визначення динаміки маркерів кісткового метаболізму в кролів відбирали на 7-му, 21-шу і 42-гу добу репаративного остеогенезу. Було встановлено певні особливості динаміки маркерів кісткового метаболізму в групах. Зокрема, в першій групі пік підвищення активності загальної лужної фосфатази встановлено на 42-у добу, проте у 2-й групі її пік досягнуто вже на 21-у добу.

Водночас в групі КФК+Ge її активність виявилася достовірно більшою вже на 7-у добу імплантації, а пікові показники на 21-у добу були в 1,2 – 1,3 раза ($P < 0,001$) більшими з наступним зменшенням до 42-ї доби. Подібною виявилася динаміка активності кісткового ізофермента лужної фосфатази. Піки її активності в групах повністю співпадали з піками загальної лужної фосфатази. З 21-ї доби в обох групах активність остеорезорбтивної тартрат-резистентної кислотої фосфатази мала тенденцію до збільшення. Проте в разі КФК+Ge вона була більшою в 1,2 раза ($P < 0,01$) та знижувалася до 42-ї доби.

Отже, за імплантації у довгі трубчасті кістки кролів ортопедичних шурупів з покриттям із біоактивної кальцій-фосфатної кераміки, легованої германієм, процеси остеогенезу та остеорезорбції виявилися більш ранніми і динамічними.

УДК 636.09:616.15:615.015.4

ВПЛИВ ІЗОТОНІЧНО-ПРОТЕЇНОВОЇ СУМІШІ НА БІОХІМІЧНІ ПОКАЗНИКИ КРОВІ

Шептуха О. А., аспірант

Масюк Д. М., науковий керівник, доктор ветеринарних наук, професор

Дніпровський державний аграрно-економічний університет, м. Дніпро

Ранній постнатальний період у поросят характеризується значними фізіологічними змінами, особливо під час відлучення, коли організм адаптується до нових умов годівлі. Проблема порушення бар'єрної функції кишечника та дисбалансу мікробіому залишається актуальною через обмеженість традиційних методів лікування та зростання антибіотикорезистентності мікроорганізмів. Традиційні підходи з використанням антибіотиків мають низку недоліків, тому пошук альтернативних рішень для підтримки здоров'я поросят у критичні періоди розвитку набуває особливої важливості.

Дослідження проведено на 168 трипородних гібридних поросятах генетики DanBred віком 2 дні, розділених на контрольну та дослідну групи по 84 тварини. Поросятам дослідної групи з 3-го по 8-й день життя вполювали ізотонічно-протеїнову суміш (ІПС). Біохімічні показники сироватки крові визначали на 9-й, 21-й та 35-й дні життя за допомогою автоматичного аналізатора Miura-200 з використанням сертифікованих комерційних наборів реагентів. У сироватці крові визначали концентрацію загального білка, альбумінів, сечовини, креатиніну, глюкози, кальцію, неорганічного фосфору та активність ферментів переамінування.

У поросят, які отримували ІПС, встановлено достовірне підвищення рівня загального білка на 21-ий день на 19,3% порівняно з початковим рівнем та на 8,4% порівняно з контролем. На 35-ий день рівень залишався на 12,0% вищим за контрольний. Концентрація альбумінів зросла на 22,0% до 21-го дня, рівень глобулінів на 35-ий день був на 25,6% вищим за контроль. Глобуліни спочатку зменшилися на 12,8% до 9-го дня, але до 21-го дня їх рівень зріс на 16,9% і залишався на 25,6% вищим після відлучення, що свідчить про підтримку імунної

функції. Концентрація сечовини знизилася на 16,4%, азоту сечовини на 24,2% порівняно з контролем, що свідчить про ефективніше використання білкових ресурсів. Активність лужної фосфатази була на 37,5% вищою, що вказує на інтенсифікацію процесів кісткового метаболізму. Рівень глюкози підтримувався на 11,3% вище контрольних значень, забезпечуючи стабільність енергетичного обміну. Активність аланінамінотрансферази залишалася стабільною, що свідчить про менший стресовий вплив на печінку.

Отже, застосування ізотонічно-протеїнової суміші сприяє стабілізації білкового та енергетичного обміну, зменшенню стресових реакцій після відлучення та покращенню загального метаболічного статусу поросят, що підтверджує перспективність використання цієї технології у сучасному свинарстві для підвищення виживаності тварин і досягнення високих виробничих показників після відлучення.

УДК 636.4.09:636.085.1

ЕФЕКТИВНІСТЬ ВИКОРИСТАННЯ ПРЕПАРАТІВ З ПРОБІОТИЧНОЮ ТА ПРЕБІОТИЧНОЮ АКТИВНІСТЮ У ПРАКТИЦІ ГОДІВЛІ СВИНЕЙ

Яновська О. В., кандидатка сільськогосподарських наук
Гордієнко Ю. А., кандидатка біологічних наук

Дніпровський державний аграрно-економічний університет, м. Дніпро

Сучасні вимоги до якості продуктів харчування та товарів тваринного походження націлюють виробників сільськогосподарської продукції на обмеження застосування антибіотиків. Відповідно доречним є використання в годівлі препаратів пре- та пробіотичної дії, особливо у тварин з високою енергією росту, якими є свині. Незважаючи на те, що вплив пре- та пробіотиків на різні системи організму тварин є активно досліджуваним, зазвичай постає питання забезпечення певних умов та правил використання цих препаратів.

Метою проведеного дослідження було розроблення диференційованих підходів та критеріїв оцінки ефективності застосування пре- та пробіотиків, вивчення їхнього впливу на структуру мікробіоценозу кишківника, біохімічні показники та продуктивність молодняку свиней. Для цього були сформовані групи тварин великої білої породи у віці 3-4 місяці, аналогічних за походженням, статтю, живою масою, енергією росту. Основний раціон годівлі підсвинків був типовим для зони Степу України та збалансований за всіма необхідними нутрієнтами. Тварини першої групи (n = 14) отримували у складі основного раціону пробіотик, в якому в якості активної субстанції була суміш бактерій *Bacillus licheniformis*, штам СН 200 та *Bacillus subtilis*, штамм 201, тварини другої групи (n = 14) – пробіотик на основі *Ruminococcus albus*, *Lactobacillus spp*, *Bacillus subtilis* 8130, третьої (n = 14) – препарат, виготовлений на рослинній основі, до складу якого належать три компоненти, отримані з материнки (Карвакрол), кориці (Циннамальдегід) і мексиканського перцю (Капсаїцин).

Спеціальна технологія дозволяє створити дрібнодисперсний порошок, кожна частинка якого оточена мікрокапсулою та містить однакову концентрацію всіх інгредієнтів. Четверта група свиней була контрольною ($n = 14$) та отримувала тільки основний раціон.

У звітний період зважування свиней проводили раз на місяць перед першою годівлею. Бактеріологічне вивчення мікрофлори кишечника здійснювали на тлі споживання пре- і пробіотиків на 18-ту та 62-гу добу. Ідентифікацію мікроорганізмів здійснювали за їхніми культуральними, біохімічними, морфологічними та тинкторіальними властивостями. Під час дослідження двічі проводили біохімічні та імунологічні аналізи крові свиней – на 1-шу та 62-гу добу.

Для статистичного аналізу застосовували однофакторний дисперсійний аналіз ANOVA з подальшим порівнянням груп за тестом Тьюкі. Результати вважали статистично значущими при $P < 0,05$.

У першій групі тварин при згодовуванні пробіотика в складі основного раціону відзначалася елімінація колоній золотистого стафілокока, натомість мало місце зниження вмісту сапрофітного та епідермального стафілококів. При цьому кількість біфідобактерій у тварин цієї групи була нижчою ніж в інших групах. При згодовуванні пробіотика підсвинкам другої групи на тлі ефективної елімінації золотистого стафілокока зберігалось достатньо колоній сапрофітного та епідермального стафілококів. При цьому зафіксовано статистично значуще зниження кількості колоній непатогенної кишкової палички щодо інших груп. Використання пребіотичного препарату в третій групі спричиняло зміну мікробіоценозу кишківника на тлі домінування біфідобактерій при збереженні високої питомої ваги непатогенної кишкової палички, лактобацил та молочнокислого стрептокока, а також стимулювало ріст дріжджоподібних грибів.

При оцінці протеїнограм та вмісту імуноглобулінів було встановлено, що всі зафіксовані зміни знаходились у межах норми.

Вивчення продуктивних якостей тварин показало, що найвищий приріст живої маси спостерігався у підсвинків третьої групи – на 9,6% вище за контроль.

На підставі проведених досліджень встановлено, що застосування препаратів з пробіотичними властивостями найбільш доцільним є у тих тварин, в яких відзначається підвищення частки умовно патогенної мікрофлори в структурі мікробіоценозів кишківника, а також при появі в них мінімальної колонізації патогенними мікроорганізмами. У випадках зниження частки таких представників нормальної мікрофлори як біфідобактерії, непатогенна кишкова паличка, лактобацили, обґрунтованим є застосування пребіотиків для стимуляції росту зазначених мікроорганізмів.

Отже, додавання пре- та пробіотиків до основного раціону молодняку суттєво впливає на склад мікрофлори кишківника, сприяючи розмноженню корисних бактерій, підвищуючи загальну стійкість організму до хвороб та стресових факторів. Рівень загального білка, його фракцій та вміст імуноглобулінів у клінічно здорового молодняку свиней не залежить від компонентів чи біологічної дії препаратів. Відповідно задля підвищення

продуктивності тварин необхідно застосовувати комплексний підхід з урахуванням початкового складу кишкового мікробіому і біохімічних критеріїв.

УДК 619:617.271:636.2

МОНІТОРИНГ ОРТОПЕДИЧНОЇ ПАТОЛОГІЇ ТА АЛГОРИТМИ ОРТОПЕДИЧНИХ ОБРОБОК В УМОВАХ МОЛОЧНОЇ ФЕРМИ

Яремчук А. В., кандидат ветеринарних наук, доцент
Чемеровський В. О., доктор філософії, асистент
Рубленко М. В., доктор ветеринарних наук, професор

Білоцерківський національний аграрний університет, м. Біла Церква

Синдром кульгавості уражає до 25% світового поголів'я великої рогатої худоби та не має стійкої тенденцію до зменшення його прояву. Кульгавість та її наслідки призводять до суттєвих втрат у молочному скотарстві. Кульгаві корови рідше підходять до годівниць, важко йдуть до доїльної зали, часто залежуються. Це не тільки призводить до зниження надоїв молока, а й збільшує ризик виникнення маститів та супутньої патології. Найвищі витрати пов'язані із втратами виробництва молока та вибракуванням тварин. Поряд з цим, такі ускладнення безпосередньо відображають зниження рівня добробуту та здоров'я і, як наслідок, призводять до скорочення тривалості життя корів із високим продуктивним потенціалом. Економічні втрати через кульгавість, здебільшого, спричинюють проблеми зі здоров'ям як такими, а не з вартістю лікування.

Менеджмент молочними фермами щодо контролю кульгавості великої рогатої худоби має бути багатостороннім зокрема, це контроль і корекція годівлі та поведінки тварин, стресу і технологічних процесів, а також проведення періодичних ортопедичних обробок кінцівок. При цьому важливими є ветеринарні ланцюги моніторингу захворюваності кінцівок, а саме технологічні ризики, умови утримання і голівлі, репродуктивні процедури, критерії добробуту корів, типи кульгавості та біомеханіки рухів, ортопедична диспансеризація і клініко-патоморфологічна характеристика нозологічних форм патологій копит та їх приналежність до відповідної нозологічної групи, аналіз і оцінка ефективності лікувальних та профілактичних заходів. На фермах різних типів популяцій продуктивних тварин результати моніторингу щодо захворюваності копит можуть істотно різнитися.

Мета досліджень – моніторинг стану кінцівок у великої рогатої худоби та аналіз нозологічних форм ортопедичної патології наприкладі університетської молочно-товарної ферми.

Дослідження проведені в умовах молочно-товарної ферми навчально-наукового центру Білоцерківського національного аграрного університету. Обстежені корови утримуються на молочно-товарній фермі університету, яку було реконструйовано згідно принципів технологій для безприв'язного утримання на 140 гол. молочних корів. Ферма благополучна щодо інфекційних хвороб, а поширеність ортопедичної патології з ознаками гнійно-некротичних

уражень чи пальцевого дерматиту за останні 3 роки не перевищує 7–8%. Щорічно в стаді восени і навесні проводиться ортопедична диспансеризація та лікувально-профілактичні заходи щодо кульгавості. Поголов'я корів голштинської породи, вагою 450–500 кг, надій за останню лактацію 7600 кг, доїльний зал обладнано за схемою «Паралель», вигульні майданчики бетоновані з накриттям біля кормових столів.

Протокол ортопедичної обробки передбачав: механічну очистку ратиць від бруду, візуальну оцінку (до та після зрізання рогу підошви), корекцію довжини та форми ратиць за допомогою ручного ортопедичного інструменту(ножі, копитні щипці) та електричних копитних фрез (рашпельного та ріжучого типу). Якщо в процесі попереднього огляду чи під час розчистки виявляли гнійно-некротичні ураження, то після корекції форми копита проводили їх місцеве лікування.

Клінічне дослідження захворюваності на ортопедичну патологію в господарстві у 2023 році виявило, у істотної частини поголів'я корів (40,3%) різні форми деформацій ратиць. Домінуючою патологією виявилися пододерматити (13,1%) та виразкові процеси (17,5%). Здебільшого, їх причинами ставали механічні пошкодження, які тварини отримували при ходьбі по бетонній підлозі та відсутність системної роботи з профілактики ортопедичної патології. Первинною ознакою пододерматиту слугували темно-сині плями на підошовній частині мякуша. За травм та перфорації копитного рогу інколи реєстрували ускладнення у формі гнійного пододерматиту (6,1%). Суттєве поширення виразкових процесів зумовлене хронічним подразненням шкіри ділянки пальців та міжпальцевої щілини через недостатнє дотримання санітарних умов, несвоєчасне видалення гноївки, незадовільний стан обор та високу вологість. За даними клінічного огляду корів виразкові процеси в копитній ділянці характеризувались руйнуванням епітеліального покриву та розвитком місцевого гнійного запалення.

Результати диспансеризації за 2024 рік показали ефективність комплексу заходів запроваджених на фермі. Зокрема, налагоджені систематична ортопедична обробка та лікування дозволили суттєво зменшити поширеність випадків деформацій до (21,7%). Істотно зменшилась і кількість випадків пододерматитів (5%) та виразкових процесів (7%). Отримані результати підтверджують, що обґрунтована програма догляду за копитами, своєчасна обрізка, включаючи профілактичні заходи, має істотне значення у профілактиці захворювань копит, тому що дозволяє істотно зменшити відсоток вибракування тварин через ортопедичну патологію.

Запропоновано ефективний метод моніторингу ортопедичної патології у корів, а також дієві алгоритми ортопедичної обробки та її аналіз. Досліджено поширеність основної ортопедичної патології у корів в умовах молочно-товарної ферми за дворічний період. Впровадження запропонованої схеми моніторингу показало дієвість заходів та зменшення проявів ортопедичної патології серед поголів'я.

АНТИМІКОТИЧНА ДІЯ НАНОКОМПЛЕКСУ AG І CU ПРОТИ ПЛІСЕНЕВОЇ МІКОБІОТИ КОМБІКОРМІВ ДЛЯ ХУДОБИ.

Ярошенко М. О., кандидат ветеринарних наук, старший науковий співробітник

*Національний науковий центр
«Інститут експериментальної і клінічної ветеринарної медицини»,
м. Харків*

Надмірне забруднення об'єктів довкілля та кормових субстратів мікроскопічними грибами є суттєвим чинником, що визначає безпеку кормової сировини. Тому дослідження нових ефективних засобів із застосуванням нанотехнологій є перспективним напрямком зниження мікроміцетної контамінації кормів. Для контролю за ступенем забруднення пліснявою кормів для сільськогосподарських тварин створено наноконкомплекс із застосуванням наночастинок Ag і Cu, які характеризуються біоцидними властивостями.

Експериментальні зразки наночастинок срібла (Ag) і міді (Cu) були синтезовані методом хімічної конденсації шляхом відновлення відповідних солей металів у водному середовищі: середній розмір наночастинок Аргентуму становив ($\sim 31,5 \pm 0,9$) нм, а Купруму – наночастинок становили ($\sim 70,0 \pm 4,0$) нм. Метою дослідження було визначення антимікотичної дії наноконкомплексу Ag і Cu проти кормової мікобіоти. Це було досягнуто введенням $1,0 \text{ см}^3$ дослідного корму, розведеного 1:10000, у $9,0 \text{ см}^3$ розчинів *NPAg* і *NPCu* із співвідношенням концентрацій (150:150) мкг/см³ (по металу). Потім суміш витримували за температури (18-20)°C протягом 180 хвилин. Після закінчення культивування на 7 добу проводили макроскопічний аналіз як дослідних, так і контрольних зразків. Рівень забруднення мікроскопічними грибами визначали шляхом розрахунку кількості колонієутворюючих одиниць на грам корму.

При оцінці ефективності антимікотичного наноконкомплексу Аргентуму та Купруму у концентраційному співвідношенні (150:150) мкг/см³ щодо мікобіоти корму рівень контамінації мікроскопічними грибами знизився у пшениці 1 - у 4,3 рази, пшениці 2 - у 5,1 рази, пшениці 3 - у 4,7, горосі - у 4,2 рази, ячмені – у 2,6, зерновідходах – у 5,2, силосі – у 3,2, комбікормі – у 2,5 рази, сінажі – у 2,4, сіні - у 2,2, у соломі - у 3,8 рази відповідно.

Дослідження показали, що співвідношення концентрацій (150:150) мкг/см³ протигрибкового наноконкомплексу Аргентуму і Купруму ефективно пригнічує ріст мікобіоти в кормах у (2,2-5,1) рази. Він також показав ефективність проти представників потенційно токсиноутворюючих родів (родини) *Fusarium*, *Aspergillus*, *Penicillium*, *Mucoraceae*, *Trichoderma*, *Cladosporium*, *Alternaria*.

ЕФЕКТИВНА ПРОФІЛАКТИКА КОЛАПСУ БДЖОЛИНИХ КОЛОНІЙ ОСНОВА РЕНТАБЕЛЬНОСТІ ГАЛУЗІ БДЖІЛЬНИЦТВА

Галатюк О. Є., доктор ветеринарних наук, професор
Ревунець А. С. кандидат ветеринарних наук, доцент
Гуральська С. В., доктор ветеринарних наук, професор
Застулка М. В., аспірант
Романишина Т. О., кандидат ветеринарних наук, доцент

Поліський національний університет, м. Житомир

Колапс бджолиних колоній – масова загибель сімей в період зимівлі і весняного розвитку значно поширився на всі країни світу з розвинутим бджільництвом. Експерти з Університету штату Вашингтон попереджають, що втрати бджолиних колоній у США можуть сягнути катастрофічних 70%, порівняно з уже регулярним відходом 40-50%, який відмічається в останні роки. В Україні ця проблема почала проявлятися з 2014 року.

Мета роботи удосконалити основи профілактики колапсу бджолиних колоній.

Дослідження проводились на базі пасік ГО «Клуб професійних пасічників Житомирщини», де утримується більше 5000 бджолиних сімей різних підвидів – карпатської, карніки, української степової, поліської, італійської, кавказької, бакфаст. Пасічники Клубу утримують бджіл у різних системах вуликів – українських лежаків та багатокорпусних, Рута, Дадана, Роже Делона. Також дослідження проводились на пасіці ФОП «Застулка», на 120 бджолиних сім'ях української степової бджоли, які утримуються у багатокорпусних рогатих вуликах Лецина-Паливоди.

Аналіз епізоотичної ситуації та господарської діяльності ГО «Клуб професійних пасічників Житомирщини» засвідчив, що найкращими підвидами бджіл на Житомирщині є українська степова, карпатська, карніка та поліська. Ці підвиди (раси) бджіл приносять найбільше меду, стійкі до інфекційних захворювань, стійкі до колапсу бджолиних родин. Для інших рас бджіл потрібно створювати тепличні умови, так як природно кліматичні умови Житомирщини суттєво відрізняються від умов Італії. Аналіз також засвідчив, що для успішної зимівлі та весняного розвитку краще застосовувати утримання бджолиних сімей у українських вуликах на 12 рамок з 3-4 надставками на 145 мм для відбирання меду. Проведені нами дослідження у 2016-2020 роках на пасіках України, де проявлявся колапс бджолиних колоній, дозволили виділити та ідентифікувати два збудника ентеробактеріозів бджіл – *Klebsiella pneumonia* та *Klebsiella aerogenes*, які стійкі до антибіотиків. Дані збудники ми використовували для відбирання препаратів, які проявляють до них бактерицидну дію та апробували препарати на неблагополучних пасіках України (Житомирська, Вінницька, Хмельницька, Миколаївська, Дніпропетровська, Одеська області). Ми рахуємо, що прояв колапсу бджолиних родин зумовлюється комплексом факторів: зниженням резистентності бджолиних родин в результаті масової метизації

південними расами бджіл; масове застосування антибіотиків та пестицидів; високий рівень ураження вароозом; відсутність взятку та різноманіття пилку; порушення умов підгодівлі до зимівлі бджіл. Всі ці фактори сприяють зниженню стійкості до хвороб та активізації умовно патогенних ентеробактерій.

Нами розроблені методи профілактики та лікування колапсу бджолиних родин з використанням вітчизняних препаратів «Комбійод», «ЕМ-біотік для бджіл», «Бровадез – плюс», які забезпечують високу ефективність в результаті комплексного застосування цих препаратів.

Для профілактики колапсу бджолиних колоній та їх оздоровлення необхідно:

1. Утримувати вітчизняні підвиди бджіл – українську степову, поліську, карпатську, карніку.
2. Переходити на утримання бджіл у українських вуликах на 12 рамок з медовими надставками на 145 мм.
3. Комплексно регулярно застосовувати весною та восени препарати «Комбійод», «ЕМ-біотік для бджіл», «Бровадез – плюс».